

# RADIOLOGIEREPORT

Diagnostische  
& therapeutische  
Bildgebung in der  
Metropole Ruhr

# RUHR 2014

Offizielle Publikation  
für den RadiologieKongress  
Ruhr, 06.-08.11.2014  
in Bochum

## Spezialisierte Generalisten gesucht

**H**erzlich willkommen zum RadiologieKongressRuhr, der in diesem Jahr in die siebte Runde geht. Es ist inzwischen eine schöne und gute Tradition, sich im Herbst zum größten radiologischen Fortbildungskongress Deutschlands in Bochum zu treffen. Exzellente Referenten werden Sie, liebe Kongressteilnehmer, wieder praxisnah sowohl über ambulante als auch stationäre Aspekte der Radiologie informieren. Neben Altbewährtem gibt es in diesem Jahr auch neue Elemente, die Eingang in das Kongressprogramm gefunden haben. Daniela Zimmermann unterhielt sich im Vorfeld mit einem der Kongresspräsidenten, Prof. Dr. Gerald Antoch, über seine Ziele und Erwartungen an die Veranstaltung.

### Herr Professor Antoch, welche Themen sind Ihnen beim diesjährigen Kongress besonders wichtig?

Es sind vor allem zwei Aspekte, die mir in diesem Jahr besonders am Herzen liegen. Zum einen ist das die Förderung und Rekrutierung von Nachwuchsradiologen. Zwar ist im Augenblick die Radiologie in Deutschland von der generellen Nachwuchsproblematik in der Medizin noch nicht so sehr betroffen, aber das wird sich ändern. An den Universitätskliniken können wir offene Stellen schnell besetzen, weil angehende Mediziner die Radiologie als ein attraktives Querschnittsfach für sich entdecken, das planbarer ist als etwa ein chirurgisches Fach. So haben wir in der Radiologie weniger Nachwuchssorgen als andere Fächer, aber langfristig werden wir diese auch bekommen. Aufgrund des wirtschaftlichen Drucks bilden nichtuniversitäre Häuser immer weniger Radiologen aus, sondern stellen bevorzugt fertige Fachärzte ein. Die Anzahl der radiologischen Ausbildungsplätze wird folglich abnehmen, die Universitätskliniken werden die Ausbildung angehender Radiologen aber sicher nicht allein stemmen.

### Was bietet der Kongress in Sachen Nachwuchsförderung?

Wie in den vergangenen Jahren auch, haben wir das Modul „Fit für den Facharzt“ im Programm, das sich als gezielte Vorbereitung auf die Facharztprüfung inzwischen sehr bewährt hat. Neu ist in diesem Jahr die Veranstaltung „Thoraxdiagnostik für den radiologischen Nachwuchs“ am Donnerstagnachmittag (s. S.10). Mit diesem Seminar wollen wir nicht nur Assistenzärzte, sondern auch Medizinstudierende höherer Semester aus der Region ansprechen und sie systematisch an die Befundung des Thorax heranführen. Das Röntgenbild der Lunge ist die klassische Röntgenuntersuchung, mit der jeder Mediziner regelmäßig konfrontiert wird. Wir haben

viele leitende Radiologen in Praxis und Klinik angesprochen und hoffen, dass sie ihre Studierenden zur Teilnahme an der kostenlosen Veranstaltung freistellen. Natürlich wird auch an der Uni der Röntgenthorax gelehrt, aber nicht in dieser komprimierten Form: Von der Anatomie bis zu pathologischen Veränderungen wird unter Vorsitz von Prof. Dr. Christiane Kuhl und Prof. Dr. Lothar Heuser an diesem Nachmittag alles durchgearbeitet. Das ist ein Alleinstellungsmerkmal des Kongresses. Von der Fortbildung abgesehen, machen wir damit auch gleichzeitig Werbung für unser Fach.

### Sie sprachen von zwei Aspekten, die Ihnen besonders wichtig sind. Welcher ist der zweite?

Richtig, neben der Nachwuchsförderung liegt uns die Spezialisierung und Zertifizierung der Radiologen sehr am Herzen. Bereits im vergangenen Jahr hatten wir den Basiskurs „Neurointervention“ in Zusammenarbeit mit der Deutschen Gesellschaft für Neuroradiologie (DGNR) angeboten. In diesem Jahr haben wir zusätzlich in Zusammenarbeit mit der Arbeitsgemeinschaft Herz- und Gefäßdiagnostik in der Deutschen Röntgengesellschaft (DRG) einen Grund- und Aufbaukurs „Herz-MRT“ ins Programm aufgenommen (s. S.14). Beide Kurse bieten eine Vertiefung in einen Teilbereich der Radiologie, an deren erfolgreichem Ende eine Zertifizierung steht. Die Spezialisierung und der Nachweis dieses Wissens nach außen über eine Zertifizierung werden auch in einem Querschnittsfach wie der Radiologie immer wichtiger. So erfordert die Versorgung der verschiedenen medizinischen Disziplinen nicht nur ein breites, sondern auch ein in die Tiefe gehendes Wissen, um die Fragen des Überweisers im Detail zu beantworten. Neben der Außenwirkung gegenüber den Zuweisern, hat die Zertifizierung aber auch für den zertifizierten Arzt Vorteile, die man nicht unterschätzen sollte; sie ist ein Bewertungsvorteil für Fachärzte und durchaus ein Auswahlkriterium für Chefärzte.

### Auch auf dem Deutschen Röntgenkongress können Zertifizierungskurse besucht werden. Inwieweit ist dieser Kongress Vorbild für den RadiologieKongressRuhr?

Der RadiologieKongressRuhr ist kein „kleiner“ Deutscher Röntgenkongress, sondern eine Ergänzung. Anders als dieser, der in erster Linie wissenschaftlich ausgerichtet ist, machen wir in Bochum einen reinen Fortbildungskongress, der sich an Ärzte, Medizinisch-Technische Radiologieassistenten und Studierende richtet. Unser Zielpublikum und auch



Die Kongresspräsidenten des RadiologieKongressRuhr 2014, Prof. Dr. Gerald Antoch, Prof. Dr. Christiane Kuhl und Prof. Dr. Volkmar Nicolas, freuen sich, Sie in Bochum begrüßen zu dürfen.



das Einzugsgebiet sind deshalb andere. Die Teilnehmer kommen überwiegend aus der Region Rhein-Ruhr mit ihrer großen Zahl von Krankenhäusern und Praxen. Auch aufgrund des gut ausgebauten öffentlichen Nahverkehrs ist den Teilnehmern so eine kurze Anreise nach Bochum möglich. Viele Teilnehmer reisen täglich für den Kongress an und fahren am Abend wieder zurück. Auch wegen dieser zeitlichen Flexibilität haben wir einen hohen Anteil an Niedergelassenen unter den Teilnehmern, die den Kongress als Fortbildung nutzen. Das ist mit ein Grund, warum wir seit dem vergangenen Jahr zusätzlich zum Hauptprogramm einen Niedergelassenen-Workshop am Freitagnachmittag anbieten.

### Der Niedergelassenen-Workshop mit einem Orthopäden hat beim letzten Mal großen Anklang gefunden. Mit welchen Fächern findet der interdisziplinäre Austausch in diesem Jahr statt? Und ist es nicht sinnvoll, diesen Programmpunkt auszubauen?



### Paul-Krause-Preis geht nach München

Dr. Moritz Wildgruber vom Institut für Diagnostische und Interventionelle Radiologie des Klinikums rechts der Isar der Technischen Universität München wird im Rahmen des Abendempfangs mit dem Paul-Krause-Preis ausgezeichnet. Insgesamt wurden zwölf Arbeiten für den Preis eingereicht, der anlässlich des 80. Todestags des Gründers der Rheinisch-Westfälischen Röntgengesellschaft ausgelobt wurde. In seiner Arbeit

„Assessment of Myocardial Infarction and Postinfarction Scar Remodeling with an Elastin-specific Magnetic Resonance Agent“ (publiziert in Circulation 12/2013) wird dargestellt, dass mit Hilfe des Elastin-bindenden MRT Kontrastmittel GD-ESMA in einem experimentellen Myocardinfarktmodell die Synthese von elastischen Fasern im Rahmen der Infarktheilung mittels MRT in vivo zu visualisieren und zu quantifizieren ist.

Ein Grund für das Angebot des Niedergelassenen-Workshops ist, dass sich das Indikationsspektrum in einer Praxis typischerweise vom Spektrum des Krankenhauses unterscheidet. In der Praxis gibt es beispielsweise mehr Knochen- und Gelenkfragestellungen. Ein Konzept mit interdisziplinären Vorträgen unter Einbindung des Hauptüberweisers bietet sich deshalb an. Der interdisziplinäre Austausch findet aber nicht nur im Niedergelassenen-Workshop statt, sondern auch im Rahmen des Hauptprogramms. So binden wir immer auch die Zuweiser in das Kongressprogramm ein. In diesem Jahr bieten wir zum Beispiel neben den radiologischen Aspekten des Rektumkarzinoms einen Vortrag über die chirurgischen Verfahren des Rektumkarzinoms an. Gerade diese Interdisziplinarität, der Austausch mit dem Zuweiser interessiert die meisten Teilnehmer sehr. An diesem bewährten Konzept wollen wir festhalten – es trägt maßgeblich zum Gelingen der Veranstaltung bei.

Vielen Dank für das Gespräch!

## Inhalt

### Gehirn & ZNS

Neurologische Aspekte von der Aufklärung bis zur Reha ..... Seite 4

### DVT und kein Ende

Vom Nutzen der Technik für die Radiologie ..... Seite 7

### Thoraxdiagnostik

Das konventionelle Röntgenbild hat keineswegs ausgedient ..... Seite 10

### Pädiatrie

Ein Kinderkrankenhaus, das ganz ohne CT auskommt ..... Seite 11

### Herz bildgebung

Vom Nutzen der Zertifizierung und der SPECT-Untersuchung ..... Seite 13

### Sicher diagnostizieren

Wie man Knochentumoren besser voneinander unterscheiden kann ..... Seite 16

### MTRA

Gut vorbereitet auf die DSA-Intervention und den medizinischen Notfall ..... Seite 18

### Niedergelassenen-Workshop

Hand- und Schulterbildung im Dialog mit dem Orthopäden ..... Seite 22





## Liebe Teilnehmerinnen und Teilnehmer,

vom 6. bis 8. November 2014 findet der RadiologieKongressRuhr bereits zum siebten Mal statt. Er ist in den letzten Jahren zu einem festen Bestandteil des Gesundheitsstandortes Bochum geworden.

Nach dem erfolgreichen Auftakt im Jahr 2008 sind die Teilnehmerzahlen stetig gestiegen. Der Kongress hat sich zu einer wichtigen Plattform für Radiologen, Nuklearmediziner und weitere Fachärzte sowie für Medizinisch-Technische-Radiologieassistenten (MTRA) und Auszubil-

dende dieses Berufszweiges entwickelt. Er bietet eine exzellente Möglichkeit, sich mit neuen Technologien, Erkenntnissen und Innovationen vertraut zu machen. Das breitgefächerte, vielversprechende Programm umfasst interessante Workshops, Vorträge und Kurse, die für den medizinischen Alltag hilfreich und wichtig sind.

Mein Dank gilt den Veranstaltern – der Deutschen Röntgengesellschaft e.V. und der MedEcon Ruhr GmbH –, den

Kongresspräsidenten Prof. Dr. Gerald Antoch, Prof. Dr. Christiane Kuhl und Prof. Dr. Volkmar Nicolas sowie allen Mitwirkenden und Unterstützern. Ich wünsche eine reibungslose, erfolgreiche Tagung, anregende Diskussionen sowie interessante Erkenntnisse und Neuheiten. In diesem Sinne heiße ich Sie herzlich in Bochum willkommen und wünsche Ihnen einen angenehmen Aufenthalt in unserer Stadt.

*Otilie Scholz*

**Ihre Dr. Otilie Scholz  
Oberbürgermeisterin**

## Sehr geehrte Damen und Herren, liebe Kolleginnen und Kollegen!

Im Namen von MedEcon Ruhr begrüße ich Sie als Gäste des RadiologieKongressRuhr.

MedEcon Ruhr ist das Netzwerk der Gesundheitswirtschaft im „Revier“. Über 140 Unternehmen und Einrichtungen aus Klinikwirtschaft und Gesundheitsversorgung, Lebenswissenschaften und Versorgungsforschung, technischer Industrie und anderen zuliefernden Branchen sind als Mitglieder mit uns verbunden. Seit der Kongresspremiere im Jahr 2008 verbindet uns eine Partnerschaft mit der Deutschen Röntgengesellschaft, die zum großen Erfolg dieses Kongressformates sicherlich beigetragen hat.

Das Ruhrgebiet verfügt über eine Gesundheitslandschaft mit über 100 Krankenhäusern und mehr als 9.000 niedergelassenen Ärzten, ca. 300.000 Beschäftigten und mehr als fünf Mil-

lionen Einwohnern, die in ihrer Größe und Dichte bundesweit einzigartig ist. Eine Vielzahl von Einrichtungen der Spitzenmedizinischen Forschung und Versorgung finden sich hier. In der Bildgebung verkörpert zum Beispiel das Erwin L. Hahn Institut für Magnetresonanzen auf der Zeche Zollverein montanindustrielle Tradition und gesundheitswirtschaftliche Moderne. In der kardialen Bildgebung ist das Ruhrgebiet hervorragend positioniert – auch als Forschungsbasis für die kardiologische Diagnostik. Und am Standort Bochum ist mit dem Institut für Kinderradiologie gerade eine Einrichtung gegründet worden, die auf ihrem Gebiet eine bundesweite Vorreiterrolle einnimmt.

Vor allem wenn es um standort- und sektorenübergreifende Vernetzungen geht, bieten sich hier ideale Bedin-

gungen für Gesundheitsinnovationen. Kein Wunder, dass sich die Region in den vergangenen zehn Jahren zu einer wahren Hochburg von medizinischer Informationstechnologie und eHealth entwickelt hat. Das gilt wiederum insbesondere auf dem Gebiet der Radiologie: Der Westdeutsche Teleradiologieverbund ist hierfür ein hervorragendes Beispiel. Gegründet wurde er unter dem Dach von MedEcon Ruhr und unter Schirmherrschaft von Prof. Lothar Heuser.

Mit mehr als 100 angeschlossenen Krankenhäusern inkl. Reha-Einrichtungen und 50 Radiologischen und Kardiologischen Praxen, sowie seinen industriellen und wissenschaftlichen Partnerschaften, handelt es sich heute um den deutschlandweit größten Verbund seiner Art. Betrieben wird er von der MedEcon



bundes werden wiederum in einer Vielzahl von Einsatzbereichen für weitere Innovationen genutzt, wie in der Notfallversorgung bei Schlaganfällen, in der kardiologischen Diagnostik und in medizinischen Forschungsnetzwerken. Warum ich dies so betone: Seine Wiege stand auf dem RadiologieKongressRuhr! Dies ist ein hervorragendes Beispiel für die vielfältigen Impulse, die von diesem Kongress ausgehen.

In diesem Sinne ein herzliches Glückauf!

**Ihr Prof. Dr. Karl-Heinz Jöckel  
Vorstandsvorsitzender  
des MedEcon Ruhr e.V.**

Telemedizin GmbH. Auch die technische Plattform ist „made@ruhr“, nämlich vom Unternehmen VISUS. Die Möglichkeiten dieses Ver-



## Auf Wiedersehen in Hamburg 2015

**S**ehr geehrte Damen und Herren, liebe Kolleginnen und Kollegen, ich lade Sie ganz herzlich zum 96. Deutschen Röntgenkongress vom 13. bis 16. Mai 2015 nach Hamburg ein.

Der Kongress steht unter dem Motto „Technik für Menschen“. Wie kein anderes Fach verkörpert die Radiologie die Symbiose ärztlicher Kunst und technischer Innovation. Wenige medizinische Disziplinen sind so technikgetrieben und technikaffin wie unser Fach. Daher wollen wir diesen Kongress auch in Kooperation mit technisch und naturwissenschaftlich orientierten Fachgesellschaften bestreiten und der Radiologie nahe stehende Disziplinen wie die Nanotechnologie, die Informationswissenschaft und die Physik in den Blick nehmen, die unser Fach mit ihren Innovationen vorantreiben.

Die Welt der Wissenschaft rückt näher zusammen. Mit „RöKo International“ werden wir Vertreter unseres Fachs aus Europa, Amerika und Asien ein Forum geben – und uns damit die Chance, von herausragenden Experten der radiologischen Gemeinschaft zu lernen. Natürlich werden Sie auch die Ihnen bekannten Veranstaltungen wie „Fit für den Facharzt (FFF)“ wiederfinden.

Mehr hierzu und zu allen weiteren Formaten des Kongresses erfahren Sie in den kommenden Monaten auf [www.roentgenkongress.de](http://www.roentgenkongress.de). Schon heute freue ich mich, Sie im Mai des kommenden Jahres zum Röntgenkongress zum vorläufig letzten Mal in Hamburg begrüßen zu dürfen.



Mit herzlichen Grüßen

**Ihr Gerhard Adam  
Kongresspräsident des  
96. Deutschen Röntgenkongresses**





## „Von Schülern für Schüler“

rapierverfahren in der Angiographie gehen wird. Abschließend wird die MTRA-Schule Aachen einen allgemeinen Überblick über die „CT-Diagnostik des Thorax“ geben.

Wameling ist fest in seinem Appell an seine Kollegen, Kongresse zu besuchen

und sich vor allem kontinuierlich fortzubilden: „Bei vielen Gesundheitsberufen ist die Weiterbildung verpflichtend. Wenn Hebammen zum Beispiel nicht regelmäßig an entsprechenden Fortbildungen teilnehmen, kann ihnen die berufliche Zulassung entzogen werden.“

Qualifizierungen sind wichtig, um mit der technischen Entwicklung Schritt zu halten, den Umgang mit neuen Geräten zu verstehen und im Strahlenschutz auf dem Laufenden zu bleiben. ■

**Veranstaltungshinweis:**  
Tagungsraum 1 + 2  
Do., 06.11., 10:00–13:30 Uhr  
Kurs für MTRA-Schülerinnen  
und -Schüler:  
Von Schülern für Schüler

**A**uch dieses Jahr kommt der MTRA-Nachwuchs während des RadiologieKongressRuhr auf seine Kosten. Doch anders als in den vergangenen Jahren halten nicht erfahrene Praktiker Referate, vielmehr erleben die rund 200 Schüler eine Premiere: Unter dem Motto „Von Schülern für Schüler“ werden Referenten aus den vier MTRA-Schulen Münster, Bonn, Aachen und Essen einen Vortrag zu einem radiologischen Thema halten.

Betreut werden die vortragenden Schüler von Jürgen Wameling von der MTRA-Schule des Universitätsklinikums Münster. „Wir haben den Schülertag 2010 ins Leben gerufen, um den Nachwuchs für den Besuch von Kongressen zu interessieren“, erklärt der Fachlehrer und führt weiter aus: „Denn es ist schwer, MTRA-Referenten zu finden, die Vorträge halten können und wollen. 2010 fingen wir an, die Schüler für Kongresse zu begeistern, seit diesem Jahr lernen sie jetzt auch, Vorträge zu halten.“

Die Schüler aus Essen widmen sich dem Thema „Schnittbildanatomie CT und MRT“ mit der Schädel diagnostik als Schwerpunkt. Die Münsteraner Schüler beleuchten unter dem Thema „STROKE = Diagnostische und Interventionelle Radiologie“ den Schlaganfall in all seinen Aspekten. Hingegen wird „DSA, TACE und SIRT ...“ das Thema des Bonner Vortrags sein, in dem es um Untersuchungs- und The-

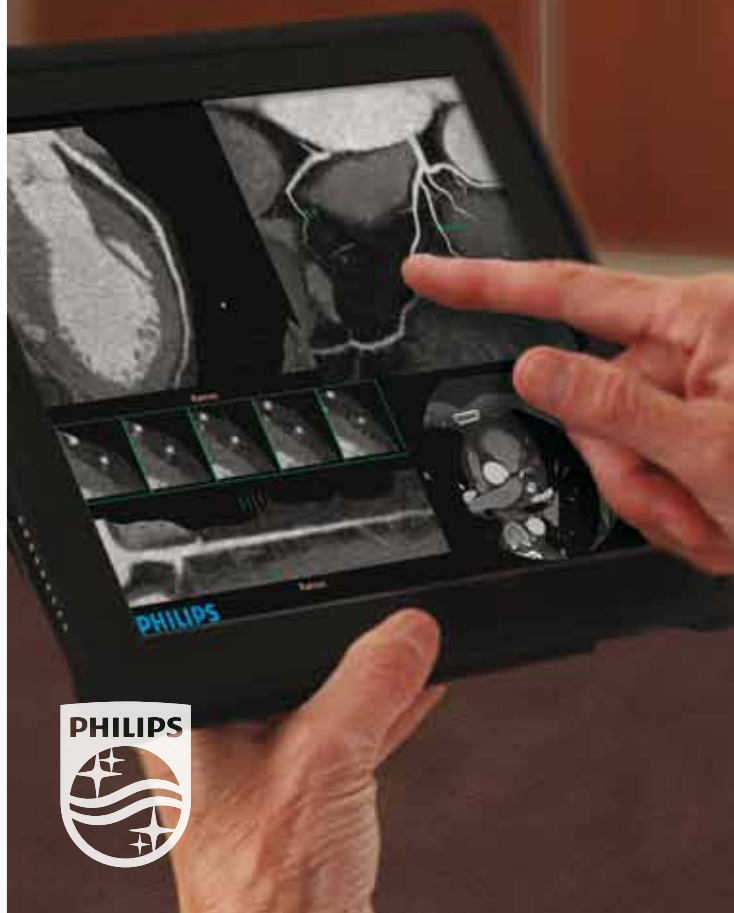


Jürgen Wameling hat im Jahr 2005 das Examen an der Schule für Medizinisch-Technische Radiologieassistenten in Münster und im Anschluss die Weiterbildung zum Lehr-MTRA an der Akademie für Lehrkräfte im Gesundheitswesen (Münster, Fachbereich Radiologische Diagnostik) absolviert. Zunächst war er MTRA in einer radiologischen Praxis; seit 2008 ist Wameling als Lehr-MTRA für das Fach Radiologische Diagnostik mit dem Schwerpunkt MRT/CT an der MTRA-Schule Münster tätig. Er ist Vorstandsmitglied der Vereinigung Medizinisch-Technischer Berufe (VMTB) in der Deutschen Röntgengesellschaft (DRG), Mitorganisator des MTRA-Programms und des MTRA-Schülerprogramms auf dem RadiologieKongressRuhr.

## Innovationen, die die Radiologie verändern

Das Gesundheitswesen ist im Wandel und die Herausforderungen auf medizinischer und wirtschaftlicher Seite werden größer. Wir helfen dabei Antworten zu finden. Eine große Nähe zu unseren Kunden und ein tiefes Verständnis für ihre Bedürfnisse ermöglichen uns, bedeutungsvolle Innovationen zu entwickeln. So zum Beispiel das IntelliSpace Portal. Es macht aus jedem PC eine CT-, MR- oder NUK-Workstation und ermöglicht eine ortsungebundene Zusammenarbeit in Echtzeit.

innovation  you



Erfahren Sie mehr unter:  
[www.philips.de/healthcare](http://www.philips.de/healthcare)

**PHILIPS**



# Detailtreuer Blick ins Gehirn

Verfeinerte Aufnahmetechniken und Spulen erlauben gute Beurteilbarkeit der Hirnnerven im MRT

Unklare Riechstörungen, Schwindel, Gesichtsschmerzen und Lähmungen – das sind die typischen Symptome, bei deren Auftreten die Hirnnerven neuroradiologisch untersucht werden. Wie viele andere Nerven auch, handelt es sich bei den Hirnnerven um sehr kleine und feine Strukturen. Sie liegen im Gehirn selbst und um dieses herum. Grenzen Knochen und Luftareale direkt an die Weichteilstrukturen des Gehirns

## Neue Techniken machen es möglich

Erwiesenermaßen stellt die Visualisierung von Hirnnerven eine besondere Herausforderung an das Signal-Rausch-Verhältnis (SNR) und die räumliche Auflösung dar. Je kaudaler die Hirnnerven liegen, desto schwieriger wird es, sie eindeutig zu identifizieren. Vor allem der elfte und der zwölfte Hirnnerv sind nicht immer eindeutig voneinander zu trennen, auch weil diese Nerven zu den

Stabilität der Bildqualität, Optimierung der Sequenzen und Reduzierung der Artefakte sind die Folge.

## 1,5, 3 und 7 Tesla

Die CISS-Sequenz wurde früher aufgrund ihres hohen Liquor-Gewebe-Kontrasts eingesetzt und sorgte für eine verbesserte Darstellung, zumindest bei 1,5 Tesla. Bei 3 und erst recht bei 7 Tesla wird diese Sequenz allerdings sehr stör anfällig, da hierbei der Liquor zu stark betont wird und zu Artefakten führt. Eine Alternative stellt die MP2RAGE dar, eine T2-gewichtete Sequenz, die auch 3D schafft, bei gleichzeitig geringer Störanfälligkeit. „Wenn wir 3-Tesla-MR-Geräte als Standard nehmen, verfügen wir über ein höheres Signal in Relation zum Rauschverhältnis und damit auch über eine bessere Auflösung der Hirnnerven“, erläutert Gizewski. Der Einsatz von parallelen Akquisitionstechniken (PAT) erzielt ein noch besseres Bildergebnis. Eine weitere Steigerung lässt sich mit den modernen Mehrkanalspulen erzielen. Der Einsatz von 7 Tesla wird dann fast schon wieder schwieriger, trotz der guten Auflösung in vielen Bereichen. „Denn gerade da, wo die Kno-



Prof. Dr. Elke R. Gizewski ist Radiologin mit dem Schwerpunkt Neuroradiologie und seit 2012 Direktorin der Universitätsklinik für Neuroradiologie an der Medizinischen Universität Innsbruck. Sie ist spezialisiert sowohl auf die Diagnostische als auch die Interventionelle Neuroradiologie und hat zudem eine Zusatzbezeichnung in Psychotherapie sowie einen Master in Health Business Administration. In Innsbruck baute sie die multimodale MRT-Bildgebung aus und etablierte fMRT-Paradigmen sowie auch Spezialanwendungen bis hin zur MR-Spektroskopie. Sie ist Leiterin des 3-Tesla-MRTs der Core Facility Neurowissenschaftliche Bildgebungsforschung der Medizinischen Universität Innsbruck. Elke Gizewski war

und ist Mitglied von DFG-Forschungsgruppen, die Placebo-Einflüsse und Lernprozesse bei Schmerzverarbeitungen untersuchen, und kooperiert mit vielen nationalen und internationalen Gruppen auch in der Evaluation neuer therapeutischer, zumeist endovaskulärer Verfahren.

chen- und Luftgrenzen aufeinander treffen, verursacht die hohe Feldstärke eher mehr Artefakte. Grundsätzlich von einer höheren Feldstärke immer auf aussagekräftigere Bilder zu schließen, ist insofern nicht korrekt“, so die Neuroradiologin. Als ergänzende Untersuchung, zum Beispiel zur Darstellung des Felsenbeins mit dem Innenohr, wird deshalb eine Kombination aus hochauflösender MRT und CT im Knochenfenster bei den meisten Fragestellungen präferiert.

## Bei Schmerz und Schwindel

Neben den Patienten mit unklaren Riechstörungen, bei denen der Bulbus olfactorius dargestellt und untersucht wird, werden zur Untersuchung der Hirnnerven Patienten mit Schmerz und Schwindel überwiesen. Wenn es zu Gefäßnervenkontakten kommt, die

**Veranstaltungshinweis:**  
Congress-Saal  
Fr., 07.11., 09:10–09:50 Uhr  
Hirnnerven: Anatomie und Diagnostik  
E. Gizewski, Innsbruck  
Session: Neuroradiologie

## Auch mit Kontrast

Üblicherweise dauert die neuroradiologische Untersuchung 20 bis 30 Minuten und wird je nach diagnostischem Schwierigkeitsgrad vom Neuroradiologen oder Radiologen durchgeführt. Die Patienten werden meist von HNO-Ärzten, Neurologen, Neurochirurgen und Ophthalmologen zugewiesen. In Abhängigkeit von der jeweiligen Problematik wird entweder mit oder ohne Kontrastmittel gearbeitet. Zur Darstellung der Anreicherung an den Hirnnerven bei beginnender Meningeose oder des häufigeren Tumors am Nervus vestibulocochlearis (Akustikuschwannom) wird auf jeden Fall Kon-

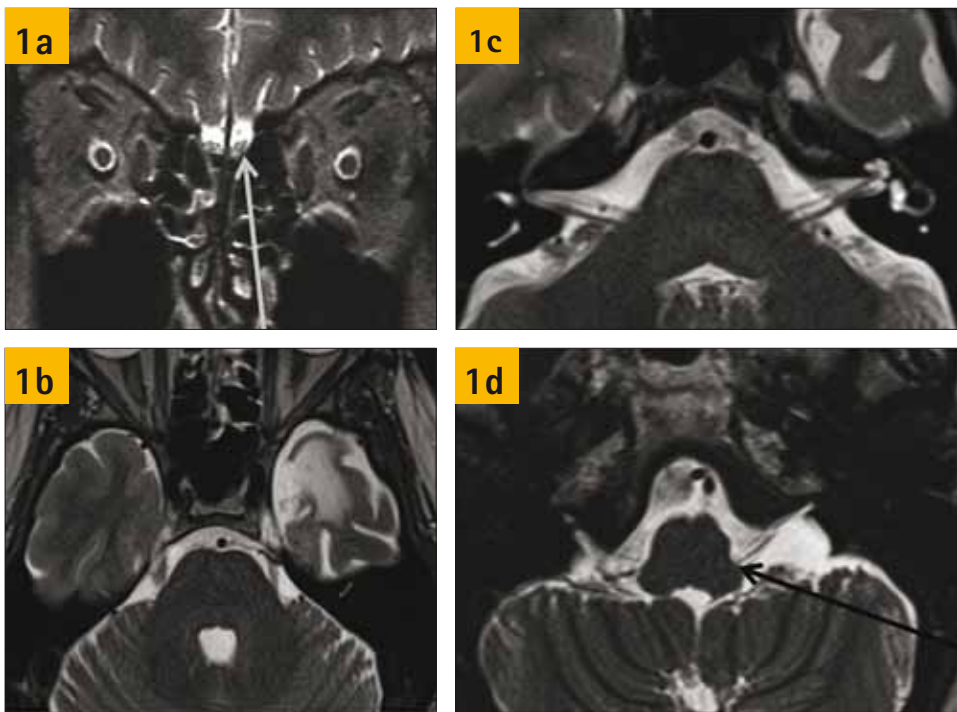


Abb 1: a: Darstellung in der koronaren T2w des Nervus opticus sowie des Bulbus olfactorius (Pfeil am Bulbus links), b: Nervus trigeminus in der axialen T2w, c: Nervus stapedialis/vestibularis in der axialen T2w, d: Nervus hypoglossus/vagus in der axialen T2w

an, sind die Hirnnerven im MRT oft schwer identifizierbar und darstellbar. Prof. Dr. Elke Gizewski, Direktorin der Universitätsklinik für Neuroradiologie an der Medizinischen Universität Innsbruck und Spezialistin für Diagnostische und Interventionelle Neuroradiologie, erläutert Pathologien und Untersuchungstechniken intrakranieller Hirnnerven.

dünnsten Hirnnerven gehören. Die modernen MR-Techniken haben entscheidend zur besseren Darstellung beigetragen. Eine höhere Auflösung, bessere

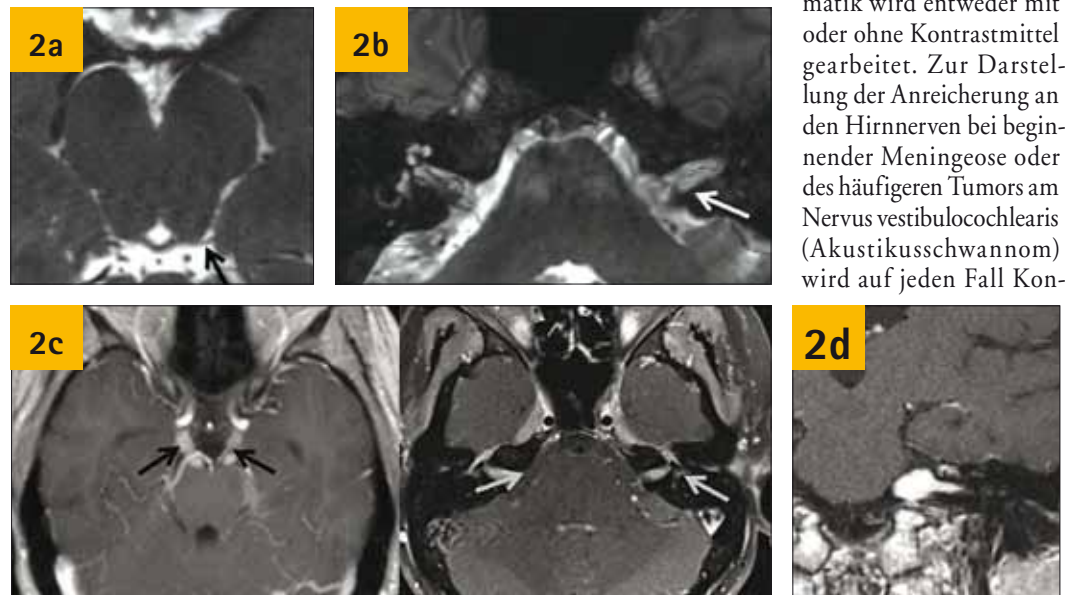

Abb 2: a: 7T TRUE FISP axial: Darstellung des Nervus trochlearis bei höherer Auflösung gut möglich, b: Probleme des 7T mit der CISS-Sequenz: deutliche Artefakte (Pfeil), c: Mehranreicherung des Nervus abducens (links) und Nervus stapedialis/vestibularis (rechts) bei Meningeosis carcinomatosa, d: Typisches Vestibularisschwannom links

Gefäße mit kleinen Gefäßschlingen also in den Porus acusticus internus ragen, kann das die Ursache für massive Schwindelsymptome sein. Manchmal ist aber nicht der Nerv, sondern sein Kerngebiet betroffen (zum Beispiel durch einen MS-Herd), sodass immer auch eine hochauflösende Darstellung der Hirnstammstruktur erfolgen muss.

Aber auch onkologische Patienten untersucht die Neuroradiologin immer wieder: Bei einer Meningeosis carcinomatosa findet eine diffuse Tumorzellaussaat im Liquorraum statt, oft unter Beteiligung der Hirnnerven. Bei Patienten mit einer Retrobulbärneuritis oder mit Sehstörungen unklarer Genese wird der Nervus opticus untersucht. Aufgrund seiner Dicke und Ausdehnung ist dieser relativ gut darstellbar.

trastmittel verabreicht. Im Kontext mit Pathologien des Sehnervs können im Kontrast Tumoren an der Nerven-scheide ausgeschlossen werden. Bei typischen Gesichtsschmerzen ist das nicht zwingend notwendig.

## Option bei Trigemineuralgie

Für therapeutische Zwecke kommt die CT zum Einsatz. So wird die Thermo-koagulation am Nervus trigeminus stereotaktisch gesteuert im CT durchgeführt – bei chronischem Gesichtsschmerz eine der am häufigsten praktizierten Therapiemethoden der Trigemineuralgie. Auch in Innsbruck sei das ein gängiges Verfahren, um die Patienten von ihrer Qual zu befreien, bestätigt Gizewski.

## Neue Ansätze in der Schlaganfall-Rehabilitation

Workshop des ReHabX-Stroke-Konsortiums am 26. November in Essen

Der Erhalt der Mobilität stellt aufgrund der demographischen Entwicklung eine wachsende medizinische und soziale Problematik dar, deren Meisterung neue, moderne Technologien aus der interdisziplinären Zusammenarbeit zwischen Ingenieurwissenschaften, Medizin und Informatik erfordert. Das im Juli 2012 gestartete Vorhaben ReHabX-Stroke hat zum Ziel, die Technologie der Bewegungssimulation in der personalisierten Therapiesteuerung am Beispiel von hemiparetischen Schlaganfallpatienten innerhalb von rund drei Jahren zu einem praxistauglichen Prototypen zu entwickeln. Ziel ist es, ein Softwaretool zu realisieren, das es Ärzten und Therapeuten ermöglicht, aufgrund quantitativer Kriterien

die geeignetsten Maßnahmen für die individuelle Rehabilitation des Patienten auszuwählen (z.B. Medikamente, mechanische Hilfsmittel, Übungen).

Das ReHabX-Stroke-Konsortium lädt am **26. November** zum Workshop: „Personalisierte Therapiesteuerung in der Schlaganfall-Rehabilitation: Ansätze, Ergebnisse und Perspektiven aus der virtuellen Bewegungsanalytik“ in die MediClin Fachklinik Rhein/Ruhr in Essen-Kettwig ein.

Im Rahmen des Workshops werden aktuelle Forschungs- und Entwicklungsergebnisse aus den Bereichen der virtuellen Bewegungsanalytik und Neurowissenschaften sowie die aktuellen ReHabX-Stroke Projektergebnisse präsentiert.

Eine Einladung mit dem genauen Ablauf sowie Informationen zur Anmeldung finden Sie auf [www.medeconruhr.de](http://www.medeconruhr.de). Sie können sich auch mit einer formlosen Mail an [budde@medeconruhr.de](mailto:budde@medeconruhr.de) anmelden.



# Genauere Prognosen dank MRT

## Über die wachsende Bedeutung der Bildgebung für die Neurorehabilitation

Die Rehabilitationstherapie für neurologische Patienten nach Schlaganfall, Blutungen, Schädel-Hirn-Trauma oder nach Herz-Kreislauf-Reanimation hat in den zurückliegenden Jahren große Fortschritte gemacht. Bekannte Unfallopfer rücken diesen Teil der Medizin auch aktuell wieder in den Blickpunkt des öffentlichen Interesses. „Die Auswahl, Intensität und Dauer der rehabilitativen Therapie hängt dabei maßgeblich von der Prognose des Patienten ab und diese kann man am besten anhand einer Magnetresonanztomographie einschätzen“, schildert Prof. Dr. Mario Siebler, Chefarzt der Fachklinik für Neurologie der MediClin Fachklinik Rhein/Ruhr in Essen.

In der Akutphase ist die CT das Arbeitspferd, um Traumata und Veränderungen innerhalb des Gehirns schnell sichtbar zu machen. Innerhalb von 15 bis 20 Minuten können sich die akut behandelnden Fächer, insbesondere die Neurochirurgie, anhand eines Ganzkörperscans einen Überblick über überlebensnotwendige Therapien verschaffen. Damit ist die CT nicht nur schneller als die MRT, sie ist in der Regel auch besser verfügbar und erlaubt auch die Untersuchung mit Beatmungsgerät und begleitendem Personal. Für das Abschätzen von Folgeschäden kommt jedoch in einem zweiten diagnostischen Gate – nach frühestens 24 Stunden und wenn der Patient stabil genug ist – die MRT ins Spiel. „Wenn der Operateur raus ist und andere Dinge abgeklärt sind, interessiert man sich für die Größe des Schadens, der sich über Stunden und Tage nach einem akuten Ereignis entwickeln kann und in den ersten Minuten nach einem Unfall unter Umständen gar nicht sichtbar ist“, erklärt der Neurologe. Eine neuer Schlüs-

sel für die Beurteilung des Patienten ist dabei die Möglichkeit der Rekonstruktion der Faserbahnen aus dem diffusionsgewichteten Bild, wie es das Diffusion Tensor Imaging erlaubt. Bereits seit etwa fünf Jahren auf dem Markt, wird es erst in den vergangenen ein bis zwei Jahren


zunehmend eingesetzt, weil es nun die relevanten klinischen Fragestellungen in der Rehabilitation dafür gibt.

### Faserbahnen in 3D und Farbe

Das Diffusion Tensor Imaging kommt ursprünglich aus der Insult-Diagnostik. Weil die Diffusionsstörungen im Gewebe gut sichtbar werden, können Schlaganfälle sehr früh erkannt werden. „Dabei

hat man gesehen, dass man in drei Richtungen sieht und dass die Signalstärke abhängig von der Faserbahnrichtung ist. Durch die Nachberechnung werden Fasertrakte in 3D sichtbar gemacht, die inter- und intrahemisphärischen Verbindungen und die motorische Faserbahn des Pyramidaltraktes von der oberflächlichen Gehirnrinde bis in das Rückenmark. Damit wird auch gut erkennbar,

wo die Faserbahnen lädiert oder gar unterbrochen sind“, so Siebler. Der eigentliche Sprung nach vorn gelang der Technologie nach seiner Ansicht durch die Weiterentwicklung der Software und der Wichtungen. „Andere Wichtungen wie die T2 können plötzlich auch Mikrobloodungen nach Traumata sichtbar machen, die man vorher nicht sehen konnte. Mit den hohen Feldstärken werden inzwischen die Gefäßauflösungen so gut, dass die Angiographie oft überflüssig wird. Neue Dimensionen der biochemischen Gewebeanalyse eröffnen sich durch die Spektroskopie.“



## Herzliche Einladung zum Lunchsymposium

Freitag, 7. November 2014 · 12.45 – 13.45 Uhr, Congress Saal

### „VALUE: Der Wert der Leberbildgebung mit Primovist® für Patienten mit Metastasen des kolorektalen Karzinoms“

Prof. Dr. Christiane Bruns, Magdeburg  
PD Dr. med. Christoph Zech, Basel

[radiologie.bayer.de](http://radiologie.bayer.de)

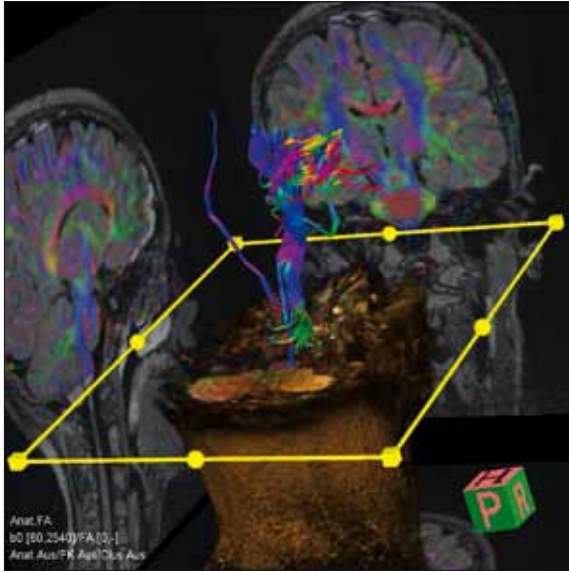
**Primovist®**  
Gd-EOB-DTPA

**Primovist®** 0,25 mmol/ml Injektionslösung, Fertigspritze. **Wirkstoff:** Dinatriumgadoxetat. Verschreibungspflichtig. **Zusammensetzung:** Wirkstoff: 1 ml Injektionslg. enthält 181,43 mg Dinatriumgadoxetat (Gd-EOB-DTPA Dinatrium). **Sonstige Bestandteile:** Trinitriumcaloxetat, Salzsäure (z. pH-Einstell.), Natriumhydroxid (z. pH-Einstell.), Trometamol u. Wasser f. Injektionszwecke. **Anwendungsgebiete:** Detektion und Charakterisierung v. fokalen Leberläsionen in der T1-gewichteten Magnetresonanztomographie (MRT). **Gegenanzeigen:** Überempfindlichkeit gegen d. Wirkstoff o. einen d. sonstigen Bestandteile. **Nebenwirkungen:** Verzögerte allergoide Reakt. selten beobachtet. **Häufig:** Kopfschmerzen, Übelkeit. **Gelegentlich:** Schwindel, Dysgeusie, Parästhesie, Parosmie, Blutdruckanstieg, Flush, Dyspnoe, Erbrechen, Mundtrockenheit, Ausschlag, Pruritus (generalisiert., Juckreiz am Auge), Rückenschmerzen, Brustschmerzen, Reakt. a. d. Injektionsstelle, Hitzegefühl, Schüttelfrost, Müdigkeit, Befindlichkeitsstör. **Selten:** Akathisie, Tremor, Schenkelblock, Palpitation, Beschwerden i. Mund, erhöhte Sekretion d. Speicheldrüse, makulopapulärer Ausschlag, Hyperhidrose, körperl. Beschwerden, Unwohlsein. **Häufigkeit n.n.:** Überempfindlichkeit/ anaphylaktoid. Reakt. (z. B. Schock, Hypotonie, Pharynx-Larynx-Ödeme, Urtikaria, Gesichtsschwellungen, Rhinitis, Konjunktivitis, Schmerzen i. Abdominalbereich, Hypästhesie, Niesen, Husten, Blässe), Ruhelosigkeit, Tachykardie. In klin. Studien: Veränd. v. Laborwerten (erhöhte Serumeisen-, Serumbilirubin- u. Urinalbuminwerte, Anstieg d. Lebertransaminasen u. d. Amylase, Hämoglobin- u. Serumproteinabnahme, Leukozyturie, Hyperglykämie, Hyponatriämie, erhöhtes anorg. Phosphat, Leukozytose, Hypokaliämie, erhöhte LDH-Spiegel); b. einigen Pat. vorübergehende QT-Verl. **Besondere Hinweise:** Im Zshg. m. d. Anw. einiger gadoliniumhaltiger Kontrastmittel wurde b. Pat. m. akuter o. chron. schwerer Niereninsuffizienz (GFR < 30 ml/min/1,73 m<sup>2</sup>) über eine NSF berichtet. Ein besonderes Risiko besteht b. Pat., die sich einer Lebertransplantation unterziehen, da die Inzidenz eines akuten Nierenversagens in dieser Gruppe hoch ist. Da die Möglichkeit besteht, dass m. Primovist eine NSF auftritt, sollte es daher bei Pat. m. schwerer Einschränkung d. Nierenfunktion u. b. Pat. i. d. perioperativen Phase einer Lebertransplantation vermieden werden, es sei denn, die diagnostische Information ist notwendig u. kann m. einer MRT ohne Kontrastmittelverstärkung nicht erhoben werden. Eine Hämodialyse kurz nach d. Anw. v. Primovist kann nützlich sein, um Primovist aus dem Körper zu entfernen. Es gibt keine Hinweise dafür, dass d. Einleitung einer Hämodialyse z. Prävention o. Behandlung einer NSF bei nicht bereits dialysierten Patienten geeignet ist. Das Abziehetikett zur Rückverfolgung auf den Fertigspritzen ist auf die Patientenakte zu kleben, um eine genaue Dokumentation des verwendeten gadoliniumhaltigen Kontrastmittels sicherzustellen. Die verwendete Dosis ist ebenfalls anzugeben. Ausführlichere Informationen sind in speziellen Druckschriften enthalten. Stand: F1/9; Mai 2014 **Pharmazeutischer Unternehmer:** Bayer Vital GmbH, D-51368 Leverkusen



Der Neurologe Prof. Dr. Mario Siebler leitet seit sechs Jahren die Neurologische-Neurochirurgische Rehabilitation der MediClin Fachklinik Rhein-Ruhr in Essen Kettwig. Nach seinen neurophysiologischen Grundlagenforschungen hat er neue Methoden in der Ultraschalldiagnostik des Schlaganfalls (Mikroemboliedetektion) entwickelt und an der Universität Düsseldorf die Stroke Unit aufgebaut. Im Forschungsverbund des BMBF geförderten Kompetenznetzwerkes Schlaganfall wurde das Prinzip „Stroke Imaging“ mitentwickelt. Derzeit beschäftigt er sich mit der Frage, ob eine spezifische Bildgebung für die Neurorehabilitation entwickelt werden kann, um Prognose und Therapiemethoden im Regenerations- und Rehabilitationsverlauf zu optimieren.





Rekonstruktion der Faserbahnen – hier Pyramidalbahn – aus dem Tensor Imaging (TDI).  
(Mit Dank an Prof. Dr. Weber, Dr. Schlenkhoff/Universität Bochum)

was aber von den Kassen während der Reha-Phase derzeit noch nicht bezahlt wird. Was bedauernd ist, denn je besser man den Patienten diagnostisch

einstufen kann, umso besser kann man ihn auch behandeln. Anhand der Bilder können die Neurologen erkennen, ob die Schädigung der Motorik, die Sehfeld- oder Sprachstörung irreversibel ist oder nicht. Das ist entscheidend für die Wahl und Intensität der Therapie und erlaubt zudem eine ganze andere Kommunikation mit den Patienten und deren Angehörigen. „Wir haben in der Neurorehabilitationsmedizin in den ver-

gangenen Jahren Fortschritte gemacht und mehr Therapiemethoden entwickelt. Wir sind jetzt an dem Punkt, wo durch bessere Bildgebung die Methoden gezielter eingesetzt werden können. Wir möchten mehr Hintergrundwissen haben. Wenn es nur ‚Wasser‘ zum Therapieren gibt, nützt es nichts, genauere Informationen zu haben. Aber es gibt immer mehr Möglichkeiten der Aktivierung, wie zum Beispiel mit Robotics oder fokaler Stimulation oder auch neue pharmakologische Ansätze. Um dafür eine bessere Abstimmung durchzuführen, brauchen wir gute Bildinformationen, denn die klinische Untersuchung hat ein Limit.“

**Veranstaltungshinweis:**  
Congress-Saal  
Fr., 07.11., 11:40–12:00 Uhr  
**Neurotraumatologie in der Rehabilitation: Bedeutung der Diagnostik**  
M. Siebler, Essen  
Session: Neurotraumatologie

**Mehr Bildgebung in der Rehabilitation dringend erforderlich**

Die Mechanismen sowohl der neuronalen Degeneration als auch der Regeneration während der Rehabilitation laufen über längere Zeiträume ab und sind klinisch nur schwer zu erfassen. Siebler empfiehlt deshalb eine erste Reha-MRT nach zwei bis drei Tagen und nach drei bis vier Wochen eine weitere,



**Eine tierische Reise unter die Haut**

Genug von radiologischen Bildern? Dann besuchen Sie doch die **Kultausstellung „Körperwelten der Tier“ von Plastinator Dr. Gunther von Hagens**, die ab dem 7. November in Bochum weilt. Hier zeigen beeindruckende Ganzkörper-Plastinate, was sich hinter der äußeren Hülle der Tiere tatsächlich verbirgt; vom Knochenbau über Muskulatur und Nervensystem bis zu den Organen. Elefantenuh „Samba“ ist mit 6,00 x 3,50 Metern und 3,2 Tonnen das gewaltigste und gewichtigste Lebewesen, das je plastiniert wurde - so schwer wie drei Kleinwagen! Gunther von Hagens und sein Team benötigten 64.000 Arbeitsstunden, 4 Tonnen Silikon und 40.000 Liter Azeton.

Ausstellungsadresse  
**Hermannshöhe 42**, 44787 Bochum/5 min. Fußweg vom Hbf

**Patientenaufklärung**

Zahlen und Zeichnungen fürs Verständnis

Wer sich einem neuroradiologischen, interventionellen Eingriff unterzieht – egal, ob zur Diagnostik oder zur Therapie – hat ein Anrecht darauf, über alle Facetten des Eingriffs lückenlos aufgeklärt zu werden. Was so selbstverständlich klingt, wird in der täglichen Routine oft lapidar gehandhabt. Kommt es jedoch zu Komplikationen, hat eine unzureichende Patientenaufklärung fatale Folgen für den behandelnden Arzt und das Krankenhaus. Der Basiskurs „Interventionelle Radiologie“ auf dem diesjährigen RadiologieKongressRuhr widmet sich darum ganz bewusst auch dem Thema der korrekten und sorgfältigen Patientenaufklärung.

Durch die Änderung des Patientenschutzgesetzes im vergangenen Jahr wurde das Anrecht der Patienten auf Informationen zu ihrer Behandlung weiter gestärkt. Wesentlicher Bestandteil der Gesetzesänderung ist die Aushändigung einer Kopie des Aufklärungsbogens an den Patienten. Aber was genau sollte dieser Aufklärungsbogen umfassen? Prof. Dr. Ansgar Berlis, Chefarzt für Diagnostische und Interventionelle Neuroradiologie an der Klinik für Diagnostische Radiologie und Neuroradiologie am Klinikum Augsburg: „Zunächst müssen die formalen Aspekte erfüllt sein, also die Datumsangabe sowie die Unterschriften des Arztes und des Patienten. Ferner muss erkennbar sein,

wer das Aufklärungsgespräch geführt hat. Denn der Gesetzgeber sieht vor, dass nur Ärzte mit einer nachweisbaren Fachkenntnis den Patienten aufklären dürfen. Um Zweifel auszuräumen, ist es also ratsam, dass der behandelnde Arzt auch das Gespräch führt.“

**Keine Bagatellisierungen**

Inhaltlich muss das Aufklärungsgespräch alle Aspekte eines Eingriffs aufgreifen. Und zwar so, dass der Patient diese nachvollziehen kann. Dazu gehört beispielsweise, ob es sich um einen rein diagnostischen oder einen therapeutischen Eingriff handelt. Ganz wichtig ist die Darlegung der potenziellen Risiken eines Eingriffs, auch wenn diese statistisch gering sind. „Auf keinen Fall dürfen die Risiken gegenüber dem Pati-



Seit Mai 2008 ist Prof. Dr. Ansgar Berlis Chefarzt für Diagnostische und Interventionelle Neuroradiologie an der Klinik für Diagnostische Radiologie und Neuroradiologie am Klinikum Augsburg. Außerdem hat er einen Lehrauftrag in Freiburg. Vorher arbeitete er acht Jahre als Oberarzt in der Neuroradiologie des Universitätsklinikums Freiburg und war Leiter der Interventionellen Neuroradiologie. Diese Position folgte auf die radiologische Ausbildung am Universitätsklinikum Bonn, nach der Tätigkeit in der Neuroradiologie und Neurochirurgie am Universitätsklinikum Freiburg. Prof. Berlis' wissenschaftlicher Schwerpunkt in der Neuroradiologie ist die Behandlung von Schlaganfällen, Aneurysmen und arteriovenösen Fehlbildungen.

**Veranstaltungshinweis:**  
Hotel Renaissance  
Fr., 07.11., 08:00–08:30 Uhr  
**Aufklärung zu Neuro-radiologischer Diagnostik und Interventionen**  
A. Berlis, Augsburg  
Session: Basiskurs Interventionelle Neuroradiologie

enten heruntergespielt werden. Im Gegenteil sollten diese anhand sehr konkreter, wissenschaftlich belegter Zahlen dokumentiert werden“, so Ansgar Berlis. Ein Beispiel: Selbst bei einem Routineeingriff wie der diagnostischen Gefäßdarstellung sollte vermerkt werden, dass der Patient über das 0,3- bis 0,5-prozentige Risiko von neurologischen Ausfällen oder Blutungen in der Leiste oder im Bauchraum informiert ist. „Idealerweise stellt man das Risiko eines Eingriffs dem des Nichthandelns gegenüber. Denn, das ist ein weiterer wichtiger Punkt, der Patient muss über mögliche Alternativen zu einer Therapie aufgeklärt werden und die Möglichkeit haben, diese Alternativen gegeneinander abzuwägen“, ergänzt der Neuroradiologe.

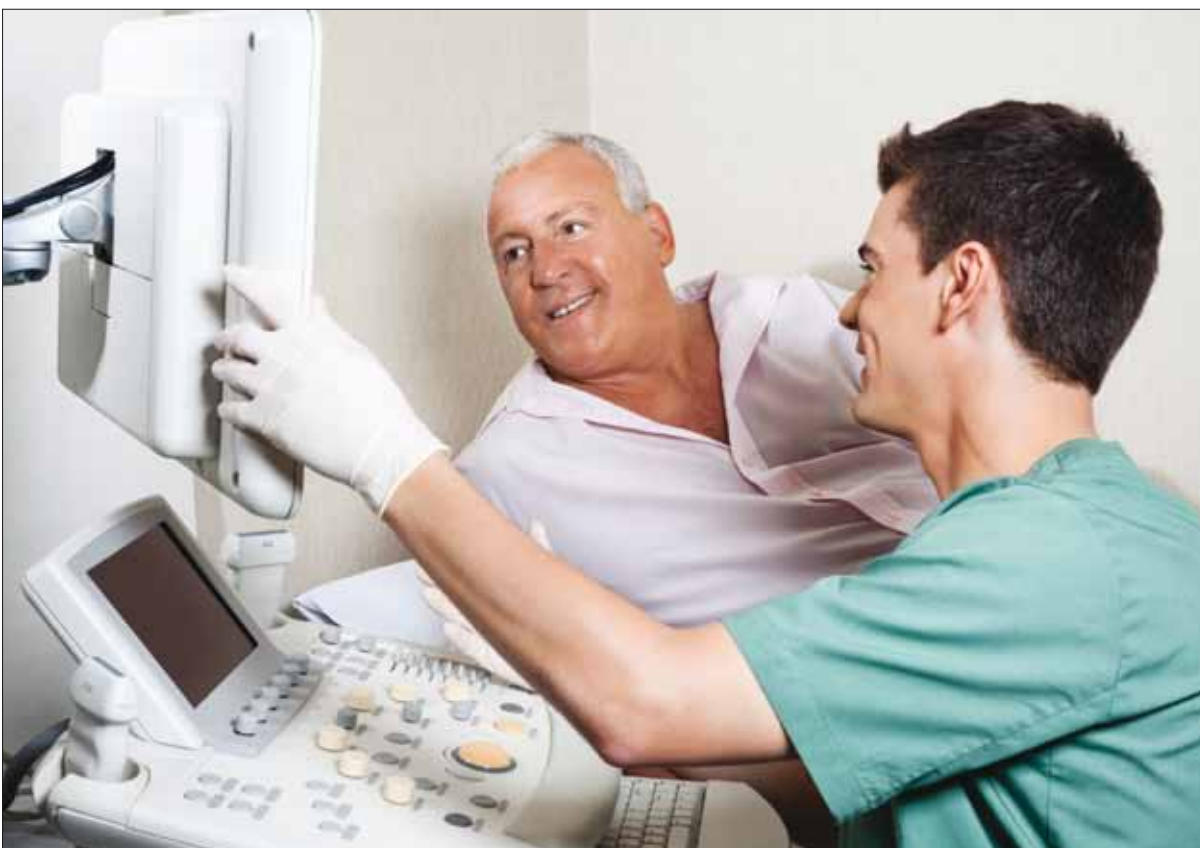Als hilfreich für das Verständnis der Patienten, aber auch für die Dokumentation der Aufklärung erweisen sich kleine, schematische Zeichnungen, die den Ablauf der geplanten Intervention skizzieren. Denn generell gilt: Es muss erkennbar sein, dass sich ein Arzt Zeit für das Aufklärungsgespräch genommen hat. Kurze Schlagworte wie „Risiko: Schlaganfall“ gelten im Zweifelsfall als unzureichende Aufklärung – mit entsprechenden juristischen Konsequenzen.

**Vordrucke können Fehler vermeiden**

Eine offizielle Checkliste für eine fehlerfreie Patientenaufklärung gibt es nicht. Allerdings bieten viele Verlage medi-

zischer Fachliteratur Vordrucke an, die beispielsweise bereits die häufigsten Komplikationen auflisten. „Die Verwendung solcher Vordrucke ist kein Muss und viele Ärzte verzichten auf den Gebrauch. Kommt es zu juristischen Problemen, hat man mit einer frei erstellten Dokumentation allerdings häufig die schlechteren Karten“, weiß Ansgar Berlis. Zur besonderen Sorgfalt rät er übrigens beim Einsatz neuer Verfahren – in der Interventionellen Neuroradiologie keine Seltenheit. „Zum einen muss ausdrücklich darauf hingewiesen werden, dass es sich um ein neues Verfahren handelt, und es müssen die alternativen Methoden aufgezeigt werden. Zum anderen muss sehr sorgfältig mit den Risikoangaben umgegangen werden.“

In Notfällen kann auf den schriftlichen Aufklärungsbogen übrigens verzichtet werden, hier reicht die mündliche Darlegung der Risiken. Allerdings – so die abschließende Empfehlung von Ansgar Berlis – sollte der Arzt einen schriftlichen Vermerk über das Aufklärungsgespräch anfertigen.





# Bessere Ortsauflösung und weniger Dosis

Warum sich die DVT im Portfolio des Radiologen lohnt

**D**as zahnärztliche Röntgen stand bislang nicht im Fokus der Radiologen. Üblicherweise erstellten Zahnärzte ihre Projektionsradiographien selbst, also intraorale 2D-Aufnahmen von einzelnen Zähnen oder Zahngruppen. Die noch recht neue digitale Volumentomographie (DVT) ist dagegen ein 3D-Verfahren, das eine we-

ihrer Lage im Kiefer nicht richtig entwickeln können, werden diese im Alter von acht bis zwölf Jahren in die richtige Lage bewegt. „Damit hier kein Fehler passiert, müssen Anatomie und Zahnstellungen genau bekannt sein“, betont Dammann, seit 20 Jahren im kopfzahnradiologischen Bereich tätig. Auch alltägliche zahnärztliche



Prof. Dr. Florian Dammann schloss 1988 sein Studium der Humanmedizin und der Ethnologie an der Johannes-Gutenberg-Universität Mainz ab. 2002 habilitierte er sich im Fach Radiologische Diagnostik (Kopf-Hals-Diagnostik). Im August 2005 wurde Dammann zum Chefarzt des Radiologischen Instituts mit Nuklearmedizin der Klinik am Eichert, Göppingen, sowie der angebotenen Radiologischen Abteilung der Helfensteinklinik, Geislingen, berufen. Seit Mai 2013 ist er Vorsitzender der Arbeitsgemeinschaft Kopf-Hals-Radiologie der Deutschen Röntgengesellschaft (DRG). Seine klinischen und wissenschaftlichen Schwerpunkte sind HNO- und MKG-Diagnostik, bildgestützte OP-Planung mit 3D-Diagnostik, Navigation, Robotik und Rapid Prototyping.

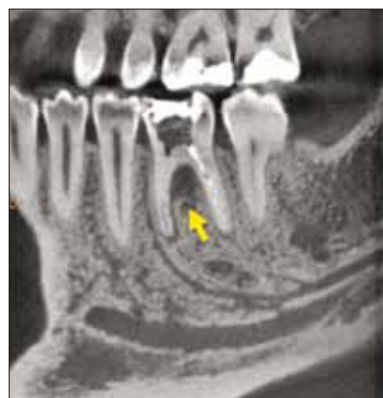

Abb. 1: Komplizierte PA

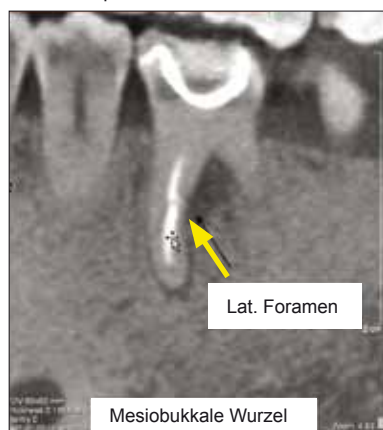
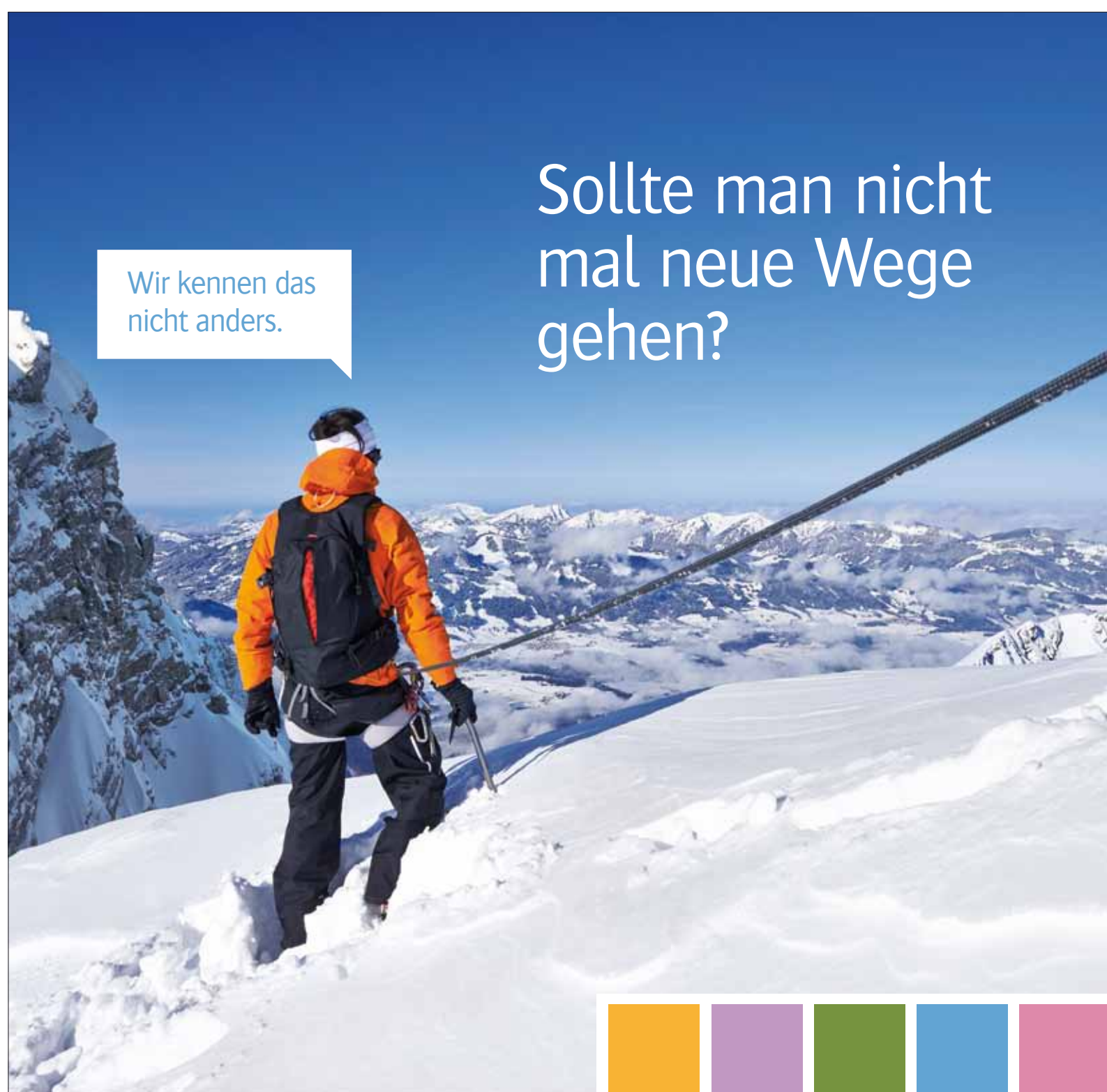

Abb. 2: Interradikuläre Resorption; laterales Foramen

sentlich genauere Darstellung bietet. Für die Anwendung dieser anspruchsvollen Methode braucht es tief greifendes zahnmedizinisches Wissen, gepaart mit radiologischem Know-how auf hohem Niveau. Für Prof. Dr. Florian Dammann, Chefarzt am Institut für Radiologie und Nuklearmedizin der Alb-Fils-Klinik in Göppingen, bietet die DVT die Chance, sich ein neues Arbeitsfeld zu erschließen.

## Möglichkeiten ...

Die DVT hat sich aus der zweidimensional arbeitenden Orthopantomographie entwickelt. Mit ihr wird ein 3D-Datensatz generiert, aus dem dann verschiedene Bilder berechnet werden, die die Situation im Untersuchungsareal wesentlich genauer darstellen als das konventionelle Röntgen. Anwendung findet das Verfahren vor allem bei der Implantatplanung. Mithilfe der sehr detailreichen 3D-Informationen des Kiefers kann das richtige Implantat für die jeweilige Kieferausformung ausgewählt werden. Mögliche Entzündungsherde in der Nähe des Implantats oder auch Nebenhöhlenentzündungen können identifiziert und behandelt werden. Ein späteres Implantatversagen wird so vermieden. Auch im kieferorthopädischen Bereich hat die DVT gegenüber dem Röntgen viele Vorteile. Bei Kindern mit retinierten Zähnen, die sich aufgrund



Wir kennen das nicht anders.

Sollte man nicht mal neue Wege gehen?

Der Pionier im Imaging wie auch in der Krankenhaus-IT setzt Maßstäbe durch die einzigartig große Spannweite des Angebots. Als Vorreiter im Bereich Bildgebung mit Leistungen und Produkten vom physischen Film bis zu digitaler Radiographie, RIS und PACS. Als unangefochtener Marktführer in der Krankenhaus-IT mit den sowohl breitesten als auch am tiefsten integrierten Offerten an Software-Lösungen.

[agfahealthcare.de](http://agfahealthcare.de)

Besuchen Sie uns:  
7. RADIOLOGIE Kongress RUHR  
06. – 08. November 2014  
RuhrCongress Bochum  
Stand 43

Auf Gesundheit fokussiert agieren

**AGFA**   
HealthCare



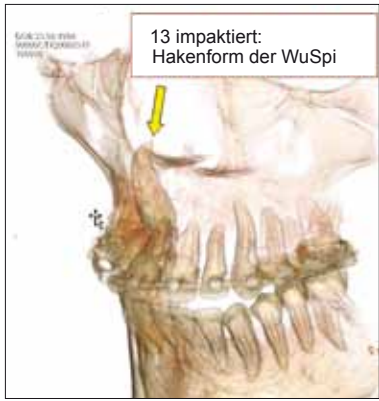


Abb. 3: Kieferorthopädie verlagertes Zahn

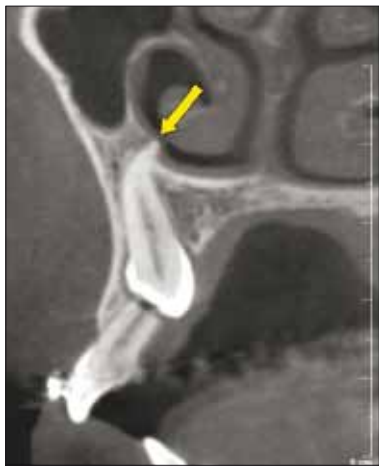

Abb. 4: verlagertes Zahn – genaue Position? Resorptionen? mobilisierbar?

Probleme wie Entzündungen an den Zahnwurzelspitzen oder zwischen den Zahnwurzeln kann die DVT eindeutig identifizieren. Der übliche Zahnfilm liefert bisweilen kein ausreichendes Ergeb-

nis. Eine zielgenaue und unzweifelhafte Diagnose, nach der umgehend behandelt werden kann, weiß aber jeder schmerzgeplagte Patient sehr zu schätzen.

**... und Grenzen der DVT**

Der Einsatzbereich der DVT ist auf HNO-Fragestellungen und auf die Kieferhöhlendiagnostik begrenzt. Der Grund hierfür liegt in der Technik des Verfahrens, die es unmöglich macht, Weichteilstrukturen wie etwa Entzündungen und Tumoren abzubilden. Da der Untersuchungsbereich der DVT nur so groß ist wie der Detektor, also circa 10 bis 14 cm, ist eine Ausweitung des Einsatzes auf andere Gebiete schwierig. Untersuchungen der Wirbelsäule verbieten sich zum Beispiel, da diese in der Längsachse viel zu groß für das Blickfeld sind. Vorstellbar und in ersten Versuchen auch schon erprobt sind allerdings Untersuchungen der Hand- und Sprunggelenke. Dafür wurde das Gerätedesign angepasst, um Füße beziehungsweise Hände aufnehmen zu können. Dammann: „Ob sich das Verfahren langfristig bewährt, muss abgewartet werden. Die weitere Entwicklung hängt sicherlich auch von den Kosten und der Anzahl der Anwendungen ab.“

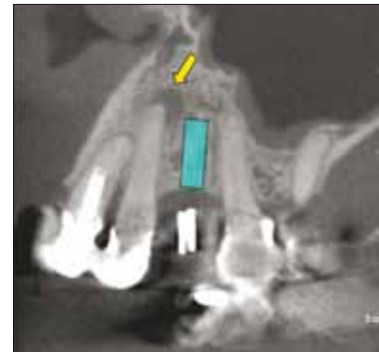
**DVT versus CT**

Das Konkurrenzverfahren zur DVT ist die CT. Zwei Faktoren sind für den Vergleich der Verfahren relevant: die Bildqualität und die Röntgendosis. Das DVT-Gerät arbeitet mit einem Drittel

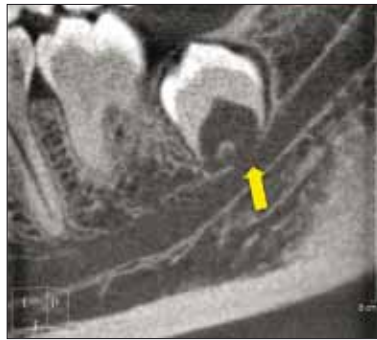

Abb. 5: Dehizensz zum Nervkanal

der CT-Dosis. Theoretisch könnte auch bei der CT für die zahnärztlichen Fragestellungen mit einer geringeren Dosis gearbeitet werden. „Das setzt aber die Mitarbeit der Hersteller voraus, denn diese müssten die mögliche Mindestdosis an ihren Geräten herabsetzen und für die Anwender freischalten“, weiß Dammann. Klar im Vorteil gegenüber der CT ist die DVT mit Blick auf das zweite Kriterium, die Ortsauflösung. Allerdings zeigt die Qualität der Geräte eine große Bandbreite. Es gibt sehr preiswerte Geräte, die nicht nur mit einer höheren Dosis arbeiten, sondern zudem eine schlechte Bildauflösung haben. Gute Geräte können das Dreifache kosten. Gerade Ärzte, die sich nicht so gut mit dem Thema auskennen, sind froh, sich für kleines Geld ein Gerät in die Praxis stellen zu können. Keine gute Situation, da die Unterschiede zwischen den Geräten für den Patienten nicht erkennbar sind.



Rechteck: geplante Position des Oberkieferimplantats  
Pfeil: Das DVT zeigt eine osteolytische „Aufhellung des periapikalen Knochens“ als Zeichen einer Entzündung an der Zahnwurzelspitze des Nachbarzahns, die aufgrund der geringen Ausprägung bei der Zahnaufnahme nicht erkennbar war.

Abb. 6: DVT-Bild einer Zahnwurzelentzündung neben einem Implantatlager

**Detailtiefe ist gefragt**

Der sichere Umgang mit der DVT will aber gelernt sein. Im Vergleich zur CT zeigt das Verfahren einige Besonderheiten, zum Beispiel bei der Darstellung von Artefakten. Von der Zahn-anatomie über die Zahndiagnostik bis zum Erkennen pathologischer Veränderungen – ohne umfassendes Wissen und Erfahrung geht es nicht. Angesichts des Humanmedizinstudiums, in dem die Radiologie keine prominente und Zahnmedizin gar keine Rolle spielt, tut sich die zahnärztliche Radiologie als ein weites und meist schlecht bestelltes Feld

auf. „Wir haben die Situation erkannt und reagiert. Im Rahmen von Weiterbildungskongressen bieten wir den Radiologen einen systematischen Wissensaufbau an“, so Dammann. Nach der Devise „Miteinander lernen“ werden die Angebote um Kurse, Bearbeitung und Besprechung von Case Studies, Literaturrecherche und den regen Austausch mit den Zuweisern ergänzt.

**Auf Nummer sicher gehen**

Langfristig kann der Radiologe mit entsprechender DVT-Expertise für viele Zahnärzte eine echte Alternative darstellen. Zum einen rentiert sich die Investition für ein solches Gerät nicht immer. Zum anderen ist der Radiologe infolge seiner Erfahrung in der Lage, auch die angrenzenden Fachbereiche im Rahmen einer DVT-Untersuchung mit abzuklopfen. Ein zusätzlicher Nutzen für den Zahnarzt, der sich als echter Spezialist in erster Linie in seinem Metier auskennt.

**Veranstaltungshinweis:**  
Congress Saal  
Sa., 08.11., 09:30–10:00 Uhr  
Zahn- und Kieferradiologie  
F. Dammann, Göttingen  
Session: Kopf-Hals-Radiologie

# Die MRT: das Ass im Ärmel der Thoraxradiologen

Prof. Dr. Jürgen Biederer beschäftigt sich wissenschaftlich und klinisch mit der Thoraxbildgebung. Für ihn ist hier die Magnetresonanztomographie der unterschätzte Außenseiter mit vielen Vorteilen. Biederer ist in der Radiologie Darmstadt, der akademischen Lehrpraxis für Radiologie der Universitätsklinik Heidelberg, tätig.

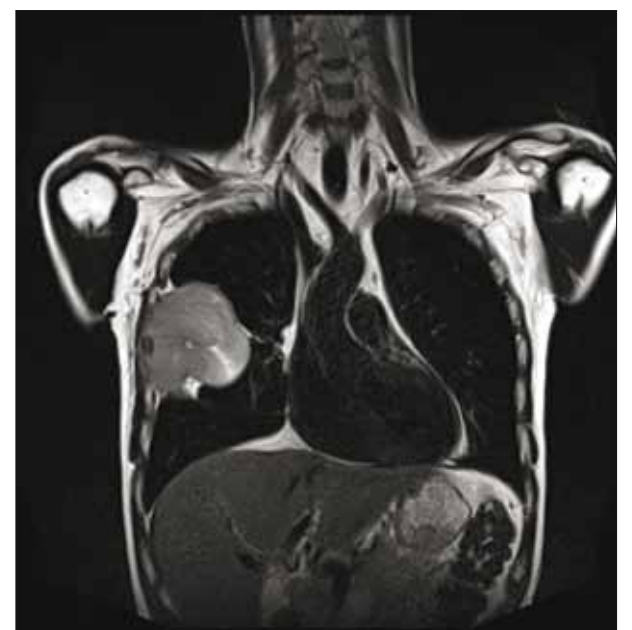
„Die MRT der Lunge gilt als Außenseiter, weil es mit ihr schwieriger ist, verwertbare Bilder zu bekommen als mit ande-

ren Verfahren“, sagt Prof. Biederer. Das Hauptverfahren für die Lunge in der Diagnostischen Radiologie ist das Röntgenbild. Geht es aber um die Verfeinerung und die räumliche Darstellung, wird die Computertomographie eingesetzt. „Das sind die Arbeitspferde der bildgebenden Diagnostik“, sagt Biederer. Beide Verfahren haben den Nachteil, dass sie mit Röntgenstrahlen arbeiten, wobei die Exposition bei der Computertomographie noch um den Faktor 10 bis 100 höher ist als bei einer Röntgenaufnahme. Für die

Forschung wäre aus diesem Grund ein anderes Verfahren wünschenswert.

Bei der Magnetresonanztomographie müssen Protonen (Wasserstoffkerne) im Körpergewebe angeregt werden, um aus dem Signal ein dreidimensionales Bild zu generieren. Wasserstoffatome für das MRT-Signal sind in dem im Gewebe befindlichen Wasser, im Blut sowie in den Kohlenwasserstoffverbindungen und Eiweißen in großer Zahl vorhanden. Die Lunge hat hingegen ein großes Volumen, gefüllt mit Luft. Das Problem: Luft gibt kein Signal für die MR-Bildgebung, die gesunde Lunge bleibt schwarz. „Das hat aber den Vorteil, dass wir sofort erkennen, wenn hier etwas nicht hingehört.“ Seien es nun ein solider Tumor, Wasserinlagerungen oder Verdichtungen des Gewebes durch Narben.

Abb. 3: Koronare T2-gewichtete MRT (T2-BLADE) mit Nachweis einer großen Raumforderung der Thoraxwand bei einem 39-jährigen Patienten mit Non-Hodgkin-Lymphom (1,5 T Siemens Avanto).



**Bilder ohne Strahlenexposition**

Die MRT liefert Bilder in Fällen, in denen keine Röntgenstrahlen eingesetzt werden sollen. Folgende Verfahren schließt Prof. Biederer deshalb aus: Die Lungenzintigraphie mit der Injektion von radioaktivem Material sowie den Computertomographen mit der Injektion von Kontrastmittel und einer Strahlenexposition ebenfalls.

„Wenn ich zum Beispiel den Ausschluss einer Lungenarterienembolie bei einer Schwangeren haben möchte, nehme ich den Magnetresonanztomographen“, erklärt Biederer. Zuvor muss man als Mediziner nur ausschließen, dass der Patient metallene Implantate trägt, einen Herzschrittmacher beispielsweise. Der Patient wird lediglich einem Magnetfeld ausgesetzt. Das hat keine Nebenwirkungen. „Nach fünf Minuten hat man ein erstes Ergebnis. Zeigt die MRT eine zentrale, große Lungenembolie, ist die Untersuchung beendet. Wenn nicht, können noch verfeinerte Programme angewendet werden, die auch kleine, periphere Embolien erfassen.“

**Vorteile für Forschung und Kinderradiologie**

Mediziner nutzen für ihre Forschungen gern die MRT, weil es hier keine Strahlenexposition gibt. Patienten können ohne Nebenwirkungen wiederholt untersucht werden. Besonders die Kinderärzte in Kiel und Heidelberg nutzen die sanfte Technik ohne Strahlen. „Zum

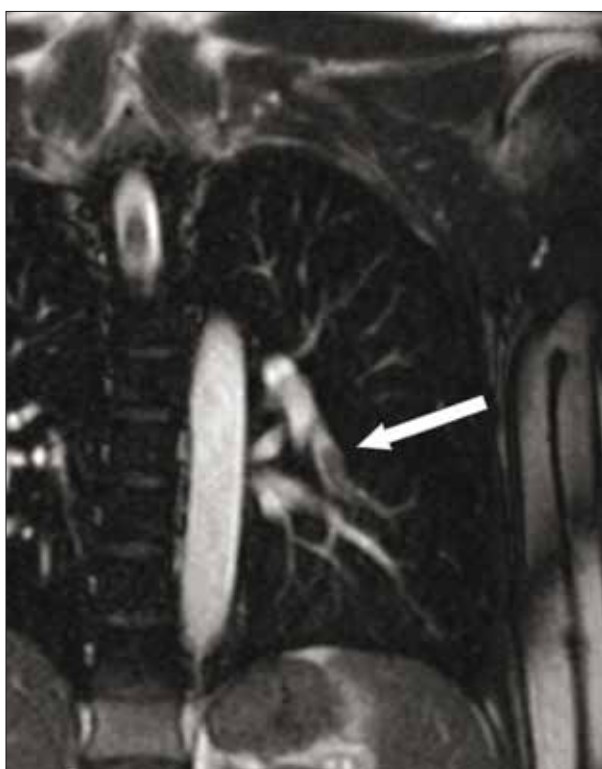


Abb. 1: Embolie der linken Unterlappenarterie (Pfeil) bei einer 21-jährigen Schwangeren (True-FISP in freier Atmung, 1,5 T Siemens Avanto, Untersuchung ohne Kontrastmittel).

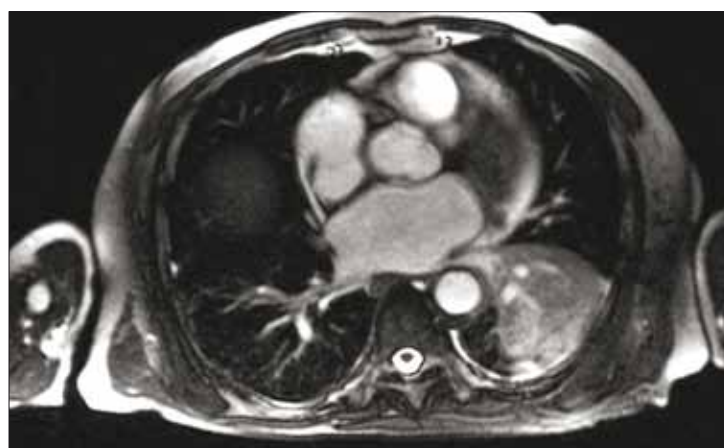

Abb. 2: Ausschluss einer Lungenembolie bei einem 44-jährigen Patienten mit dialysepflichtiger Niereninsuffizienz. Kein Hinweis auf eine Embolie, aber Nachweis eines pneumonischen Infiltrates im linken Lungenunterlappen (1,5 T, Siemens Avanto, Untersuchung ohne Kontrastmittel).





Prof. Dr. Jürgen Biederer ist seit Anfang dieses Jahres Standortleiter der Radiologie Darmstadt an der Kreisklinik Groß-Gerau und seit 2012 Leiter der Sektion Pulmonale Radiologie in der Klinik für Diagnostische und Interventionelle Radiologie am Universitätsklinikum Heidelberg. Sein Spezialgebiet ist die Diagnostische Radiologie des Thorax mit Mehrzeilen-CT und MRT im klinischen Einsatz und in der experimentellen Forschung. Von 1997 bis 2011 war er Assistenzarzt, Oberarzt und schließlich Stellvertretender Direktor der Klinik für Diagnostische Radiologie am Universitätsklinikum Schleswig-Holstein in Kiel. 2005 und 2006 war er am Deutschen Krebsforschungszentrum (DKFZ) in Heidelberg tätig und ist bis heute im Deutschen Zentrum für Lungenforschung (DZL) und in Kohortenstudien (COSYCONET) engagiert.

Beispiel bei Kindern mit zystischer Fibrose kann im Lauf der Zeit eine große Anzahl von Untersuchungen zusammenkommen. Hier hilft die MRT, die Röntgendosis deutlich zu reduzieren. Auch an den Darmstädter Kinderkliniken Prinzessin Margaret, wo die Lungen-MRT erst kürzlich von der Radiologie Darmstadt eingeführt wurde, ist die neue Methode hoch willkommen. Prof. Biederer wirft einen positiven Blick in die Zukunft der MRT-Technik. Zurzeit muss der Patient den Atem anhalten, damit die Lunge ruhig liegt und vernünftig untersucht werden kann. „Das wird in Zukunft nicht mehr nötig sein. Sogenannte selbstnavigierende Sequenzen werden die Atembewegung der Lunge bei der Bildgebung ausgleichen.“ Deutlich robustere Techniken mit höherer Detailauflösung werden bereits erprobt.

#### Praktische Hilfestellung

Biederer wird im Vortrag praktische Tipps und Hilfestellung geben, wie für die unterschiedlichen Untersuchungen die richtigen Bildgebungsparameter zusammengestellt werden können. „Wenn man mit der Lungen-MRT anfängt und sich die Protokolle selbst erarbeiten muss, ist das mühsam.“ Die Firma Siemens hat sich mit Prof. Biederer und seiner Gruppe bereits sehr intensiv ausgetauscht und die entwickelten Protokolle in die neuen Geräte eingebracht. „Die kann jeder an seine Bedürfnisse anpassen und hat so einen guten Start.“ Die Standardprotokolle gibt es schon seit rund sieben Jahren. Sie wurden nun verfeinert. Fertige Lungenprotokolle gibt es auf MR-Geräten von Siemens seit etwa vier Jahren. ■

#### Veranstaltungshinweis:

Tagungsraum 1+2  
Sa., 08.11., 09:20–10:00 Uhr  
Aktuelle MR-Bildgebung der Lunge  
J. Biederer, Groß-Gerau  
Session: Fit für den Facharzt:  
Thoraxdiagnostik



Daumen hoch für MTRA

## „Schau rein, was für Dich drinsteckt“

Auch 2014 werden im Aktionsmonat November wieder viele Schulen bundesweit Ihre Türen öffnen und Werbung für ihr Fach machen. Bereits im sechsten Jahr bieten der Dachverband für Technologen/-innen und Analytiker/-innen in der Medizin Deutschland e.V. (DVTA), die Vereinigung der Medizinisch-Technischen Berufe (VMTB) und die Deutsche Röntgengesellschaft e.V. (DRG) erfolgreich Unterstützung bei der Nachwuchswerbung an: Mit der gemeinsamen Aktion „Schau rein, was für Dich drinsteckt“ konnten seit 2009 bereits 3.000 Interessierte den MTRA-Beruf ganz intensiv vor Ort kennenlernen.

Mehr Infos unter: [www.mtawerden.de](http://www.mtawerden.de)

**Vom mobilen bis zum vollautomatischen Röntgenarbeitsplatz**

Ein mobiler WLAN DRX-Detektor verfügbar in zwei Formaten. Der kabellose DRX Detektor in Standard Kassettengröße 35 x 43 cm lässt sich ganz einfach in bestehende Röntgensysteme integrieren. Der neue DRX-2530C Detektor wurde speziell für Aufnahmen außerhalb der Rasterladen entwickelt und spielt seine besonderen Vorteile in der Pädiatrie und Neonatologie aus.

**HOLEN SIE DAS OPTIMUM AUS DER DRX-FAMILIE VON CARESTREAM HERAUS!**

- Produktivitätssteigerung durch Optimierung des Workflows.
- Hochwertige DR Bildqualität.
- Sichere Investition durch hohe Flexibilität.

**Carestream**

[carestream.de/drx](http://carestream.de/drx)

© Carestream Health, Inc., 2013.

Facebook Twitter YouTube



# Denken wie Sherlock Holmes

Das konventionelle Röntgenbild für den radiologischen Nachwuchs

**D**er Interventionelle Radiologe Prof. Dr. med. Lothar Heuser ist zwar emeritiert, hält aber noch immer Vorträge an seiner Alma Mater, der Ruhr-Universität Bochum. Darüber hinaus ist er seit 20 Jahren in der Qualitätssicherung der Interventionellen Radiologie tätig, publiziert weiterhin und ist assoziiertes Mitglied im Vorstand der Deutschen Gesellschaft für Interventionelle Radiologie (DeGIR). Vor allem aber hat sich der Initiator des RadiologieKongressRuhr in Sachen Nachwuchsförderung nicht zur Ruhe

die Thoraxaufnahme – neben der Skelettdiagnostik – die Modalität Nummer 1. Mit dieser Methode umzugehen, erfordert allerdings auch Training. „Laut einer Studie übersehen Experten bis zu 40 Prozent wesentliche Befunde in der Röntgenaufnahme. Man muss also die Bilder mit einer gewissen Systematik analysieren und ‘scannen’.“

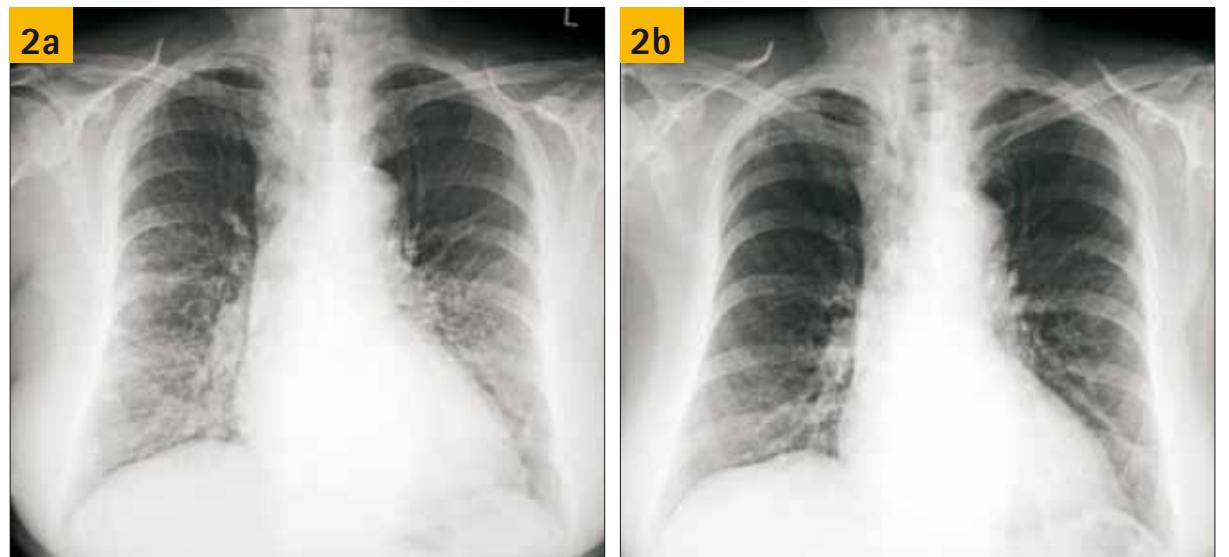
Bei den Schnittbildverfahren ist die Anatomie sehr genau zu erkennen – scheinbar in Längs- oder Querschnitten. „Wer sich mit Anatomie auskennt, dem entgeht so schnell

Der Radiologe führt drei Dinge auf, die die Hämodynamik auf dem Röntgenbild des Thorax beeinflussen: die Herzleistung, die Lungenstruktur – zum Beispiel die Überblähung der Lunge, Lungenemphysem – und reflektorische Mechanismen. „Das Röntgenbild muss als im Zusammenspiel dieser Faktoren betrachtet werden.“

Um zum Beispiel eine Herzinsuffizienz diagnostizieren zu können, müssen die Lungengefäße genau betrachtet werden. Diese reagieren in ihrer Weite und



Prof. Dr. Lothar Heuser leitete bis zu seiner Emeritierung im Jahr 2012 das Institut für Diagnostische und Interventionelle Radiologie, Neuroradiologie und Nuklearmedizin am Universitätsklinikum Bochum-Langendreer und ist damit erster radiologischer Lehrstuhlinhaber im Rahmen des Bochumer Modells. Prof. Heuser war an der Entwicklung der Perfusions-CT und der Gründung des „Radiologie Kongress Ruhr“ im Jahre 2007 maßgeblich beteiligt.



ihrem Verteilungsmuster in Relation zur zugrundeliegenden Erkrankung. Ein Beispiel: Fließt zu viel Blut durch die Lungengefäße, werden sie dicker. Steigt der Druck in den Lungengefäßen an, erweitern sich nur die zentralen Lungengefäße, weil sie elastisch sind. Die peripheren Lungengefäße haben muskuläre Wandelemente und erweitern sich nicht auf Druck. „Dies muss man im Röntgenbild genau analysieren und deuten können“, so der Radiologe. Bei der Herzinsuffizienz liegt ein Rückstau des Blutes vor, insbesondere vor dem linken Herzen. Das führt dazu, dass Wasser in die Lunge und in die Pleura Räume abgepresst wird. „Selbst wenn wir die Flüssigkeitsansammlung im Röntgenbild nicht sehen, sehen wir, wie

Abb 2a und 2b: Interstitielles Lungenödem vor(a) und nach (b) Therapie. Der Therapieerfolg ist an der Rückbildung der interstitiellen Zeichnung gut nachvollziehbar.

die Gefäße darauf reagieren – sie werden nämlich enger, weil der Gasaustausch behindert wird“, weiß Heuser. Für ihn ist es wichtig, seinen Studenten beizubringen, dass sie aufbauend auf den anatomischen, physiologischen und pathophysiologischen Kenntnissen, die sie im Studium erworben haben, anfangen, wie Sherlock Holmes zu kombinieren und zu denken. „Ärzte müssen die Vielfalt der Möglichkeiten so weit eingrenzen, dass sie die richtige Diagnose stellen können. Ich möchte weg davon, dass bei einem

**Veranstaltungshinweis:**  
Tagungsraum 1+2 Do.,  
06.11., 14:00–18:30 Uhr  
Das konventionelle  
Röntgenbild: Thorax-  
diagnostik für den radiologischen  
Nachwuchs  
Vorsitz: C. Kuhl, Aachen  
und L. Heuser, Bochum

Notfall-Patienten sofort komplizierte radiologische Untersuchungen angeordnet werden, bevor das Denken beginnt. Und dazu sind die konventionellen Bilder besser geeignet“, sagt der erfahrene Radiologe. ■

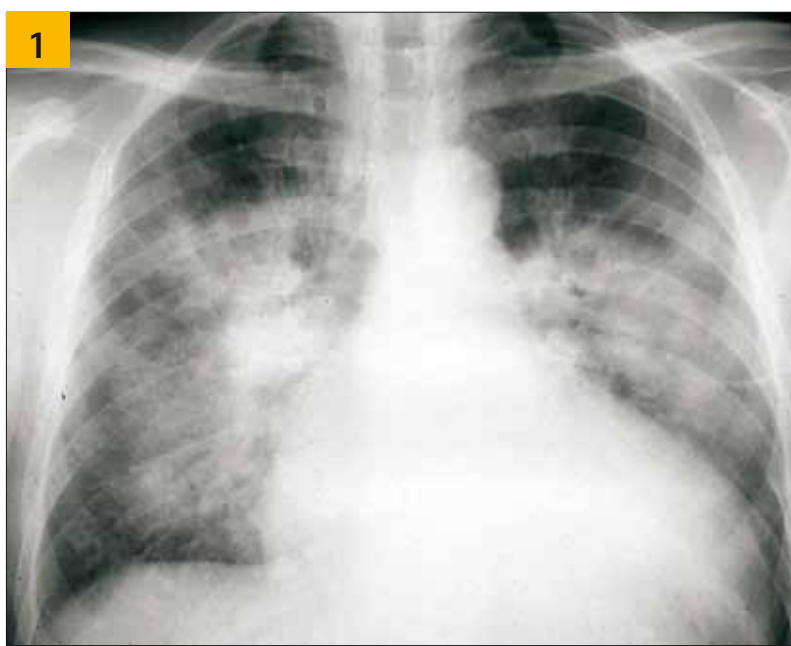


Abb 1: Akutes Lungenödem bei globaler Herzinsuffizienz. Die interstitielle und alveoläre Flüssigkeitsansammlung ist perihilar gut erkennbar.

gesetzt. In diesem Jahr hat der Radiologe Vorträge für Medizinstudenten in das Programm des RKR aufnehmen lassen. Er selbst wird angehende Ärzte zum Thema konventionelles Röntgenbild in der Thoraxdiagnostik schulen.

„Wir wollen uns in diesem Jahr explizit an Studenten wenden. Wir werden bald nicht nur einen Mangel an Landärzten, sondern auch in verschiedenen Fachrichtungen zu spüren bekommen, unter anderem in der Radiologie. Daher ist es so wichtig, dass wir die Studenten und Ärzte in den ersten Weiterbildungsjahren für die Radiologie begeistern“, erklärt Heuser. So empfahl er schon im vergangenen Jahr seinen Studenten Vorträge auf dem RKR, die er für lehrreich und sinnvoll für die junge Mediziner hielt. Das neue Programm zur Nachwuchsförderung ist also eine logische Weiterentwicklung.

## Warum konventionelles Röntgenbild lehren?

Die Schnittbildagnostik ist schon seit vielen Jahren auf dem Vormarsch, aber leider ist die CT auch mit einer hohen Strahlenexposition verbunden. Zum Vergleich: Ein Röntgenbild der Lunge und eine CT der Lunge haben einen Strahlenunterschied von 1:100. Zum Vergleich: „Ein Transatlantikflug exponiert etwa so viel Strahlung wie 200 Thoraxröntgenaufnahmen“, so Heuser, „und ein weiterer Grund, der im direkten Vergleich für das Röntgenbild spricht, ist der Kostenfaktor. Nach wie vor ist das konventionelle Röntgenbild,

nichts auf diesen Bildern“, weiß der Experte. Doch bei konventionellen Aufnahmen – und insbesondere bei der Aufnahme des Thorax – projiziert sich ein dreidimensionaler Körper auf eine zweidimensionale Ebene. „Hier kommt es zu einer Vielzahl von Strukturüberlagerungen, die der behandelnde Arzt erstmal erkennen und entwirren muss. Dass wird heutzutage nicht mehr ausreichend trainiert, weil sich alle auf die Schnittbilder stürzen.“ Es gibt aber eine Vielzahl von Mustern, die man beim konventionellen Röntgenbild erlernen kann, „und erst wenn man sie kennt, erkennt man sie auch“, so Heuser.

## Herzinsuffizienz

„Um eine vollständige Analyse durchzuführen, brauchen wir immer zwei senkrecht zueinanderstehende Ebenen im Röntgenbild. Das gilt für den Knochenbruch genauso wie für die Thoraxaufnahme“, erklärt Heuser weiter. Durch die Strukturüberlagerungen ist auf dem Thoraxübersichtsbild das Herz als ein großer, weißer Schatten zu sehen – es sind keine weiteren Strukturen zu erkennen. „Wir sind also bei der Analyse dieses Bildes auf die Randkonturen angewiesen und müssen genau wissen, wo etwas mehr oder etwas weniger konturiert sein darf. Das muss trainiert werden“, erklärt der Radiologe.

## Vom Radiologen zum Interventionellen Radiologen

Interventionell Radiologisches Olbert Symposium 2015 zu Gast in Berlin

Seit ihrer Entstehung Mitte der siebziger Jahre hat sich die Interventionelle Radiologie (IR) dank dem Pioniergeist ihrer Vertreter zu einer der innovativsten Disziplinen der modernen Medizin entwickelt.

Im deutschsprachigen Raum sind die Interventionellen Radiologen durch die Verbände Deutschlands (DeGIR), Österreichs (ÖGIR) und der Schweiz (SSCVR) vertreten. Gemeinsam veranstalten sie jährlich das Interventionell Radiologische Olbert Symposium (IROS). Dieser speziell auf den deutschsprachigen Raum zugeschnittene Kongress wird vom 15. bis 17. Januar 2015 in Berlin stattfinden.

Das Programm wird wie immer sehr facettenreich sein und die unterschiedlichsten Lern- und Trainingsmodalitäten bieten, unter anderem Hands-on Workshops, Fokussitzungen, Refresherkurse und Satelliten Symposien. Zusätzlich wird es auch 2015 speziell auf medizinisch-technische Radiologieassistenten/-technologien so-

wie Pflegepersonal zugeschnittene Vorträge und Hands-on Workshops geben. Ein weiteres Highlight des Kongresses sind die spannenden Live-OP-Übertragungen, bei denen die Teilnehmer während der Eingriffe direkte Fragen an die Operateure richten und an Diskussionen teilnehmen können.

DeGIR und ÖGIR bieten interessierten Radiologinnen und Radiologen die Möglichkeit, ein strukturiertes Ausbildungsprogramm in Interventioneller Radiologie zu absolvieren, an dessen Ende eine DeGIR-/ÖGIR Zertifizierung steht. Die Qualifizierung orientiert sich dabei an sechs thematischen Modulen, die jeweils als Basis- und Spezialkurs angeboten werden:

Im Rahmen des IROS 2015 werden Intensiv-Workshops für die Basiskurse der Module D und F sowie die Spezialkurse der Module A und C angeboten. Bei regelmäßigem Besuch des IROS kann an allen sechs Basis- und Spezialkursen innerhalb von drei Jahren teilgenommen werden. Da die Kurse auch beim Deutschen Röntgenkongress angeboten werden, kann sich bei regelmäßiger Teilnahme an beiden Kongressen, die Ausbildungsdauer auf 18 Monate verkürzen.

Weitere Informationen unter: [www.irosonline.org](http://www.irosonline.org)

**IROS 2015**



# Bildgebung für die nächste Generation

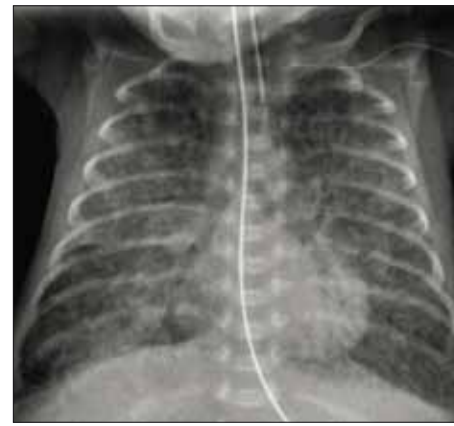Warum die pädiatrische Radiologie besondere Expertise erfordert

Die pädiatrische Radiologie bekommt immer größeren Stellenwert in Deutschland. Jeder sechste Bundesbürger ist jünger als 15 Jahre, dabei kommen auf eine Million Kinder gerade einmal vier Kinderradiologen. Gleich drei dieser „Exoten“ sind am Katholischen Kinderkrankenhaus

Wilhelmstift im Nordosten von Hamburg zu finden, darunter auch Chefarzt Dr. Andreas Leenen. Eine weitere Besonderheit seiner Abteilung für Bildgebende Diagnostik: Sie zählt zu den wenigen Einrichtungen, die über einen eigenen

Magnetresonanztomographen für die kleinen Patienten verfügen.

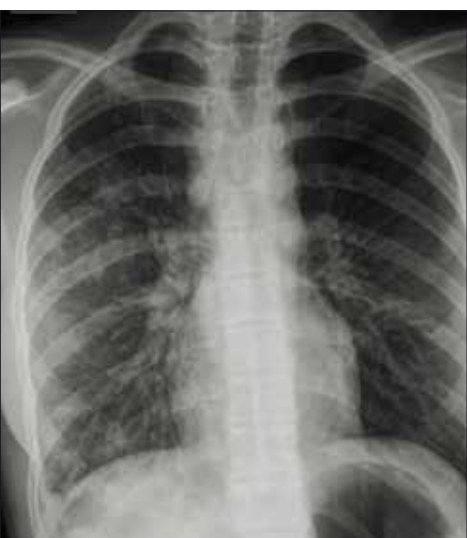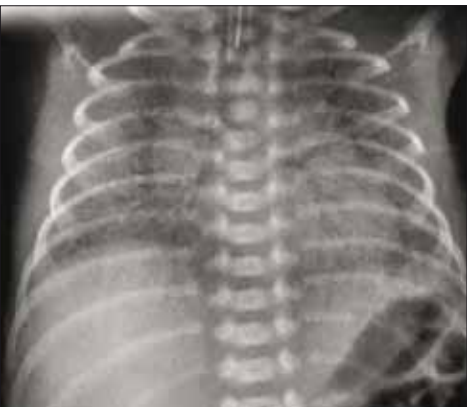Seit 2007 führen Dr. Leenen und sein Team etwa 1.200 Untersuchungen im Jahr in dem Siemens Magnetom Espree 1,5T durch. Das Gerät zeichnet



Offener Ductus arteriosus Botalli bei einem Frühgeborenen der 25. SSW

sich durch eine kurze Röhre und eine großzügige Öffnung aus, sodass es auch auf Kinder einen nicht allzu angsteinflößenden Eindruck macht. „Es ist keine Selbstverständlichkeit, dass eine

Ein Frühgeborenes der 25. SSW mit Atemnotsyndrom




Interstitielle Pneumonie bei einem Kind von sechs Jahren



Dr. Andreas Leenen ist Kinderarzt und Kinderradiologe und leitet seit 2003 die Abteilung für Bildgebende Diagnostik im Katholischen Kinderkrankenhaus Wilhelmstift in Hamburg. Nach dem Studium der Humanmedizin in Berlin absolvierte er seine Facharztausbildung in Kinderheilkunde, Radiologie und Kinderradiologie in Berlin am Universitätsklinikum Benjamin Franklin, am Rudolf-Virchow-Krankenhaus und in der Charité. Von 2009 bis 2012 war er im Universitätsklinikum Göttingen tätig, zuletzt als Oberarzt. Sein Hauptinteresse gilt dem Ultraschall und der MRT, seit 2012 ist er Mitglied des Vorstands der Internationalen Gesellschaft für Pädiatrische Radiologie (GPR).

## Stark im Kontrast – facettenreich im Sortiment



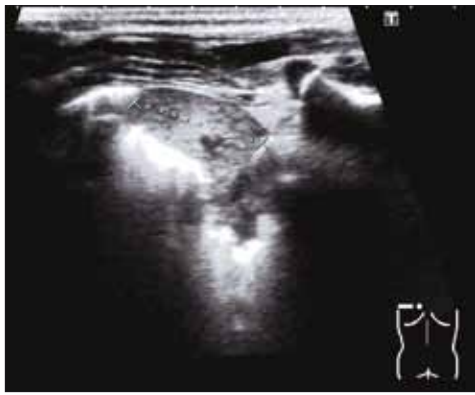- ▶ Marktführer bei den CT-Kontrastmitteln
- ▶ Überzeugende Kontrastverstärkung durch ausgezeichnete MR-Kontrastmittel
- ▶ Kontrastmittelultraschall für die dynamische Darstellung der Organperfusion in Echtzeit
- ▶ Hochwertige Medizintechnik zur Applikation von Kontrastmitteln

**Bracco.**  
The Contrast Imaging Specialists.



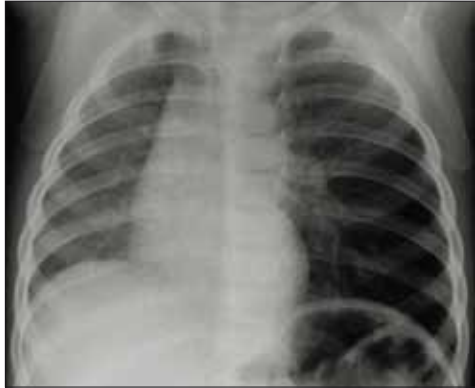Bracco Imaging  
Deutschland GmbH  
Max-Stromeyer-Straße 116  
78467 Konstanz  
www.braccoimaging.de





Sequester bei einem zwei Monate alten Säugling

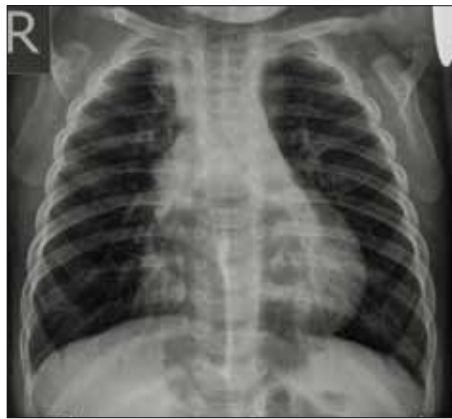die modernsten wissenschaftlichen Erkenntnissen entsprechen, für die man aber sonst keinen Termin bekommt, zum Beispiel bei der Frage nach einer Appendizitis oder Pyelonephritis. Gerade bei älteren oder adipösen Kindern kann der MRT hier mithilfe der Diffusionswichtung weiterhelfen.“



Fremdkörperaspiration mit Ventil bei einem Zweijährigen

Kinderradiologie einen eigenen MRT betreibt“, betont der Kinderarzt und Kinderradiologe. „Das Gerät ist bei uns nicht so stark wie in einer Erwachsenenradiologie ausgelastet. Aber eine MRT-Untersuchung von Kindern braucht mehr Zeit und Zuwendung, weil sie sich weniger kooperativ verhalten als Erwachsene. Aus medizinischer Sicht lohnt sich die Investition dadurch allemal. So ermöglicht uns der MRT etwa auch, Untersuchungen durchzuführen,

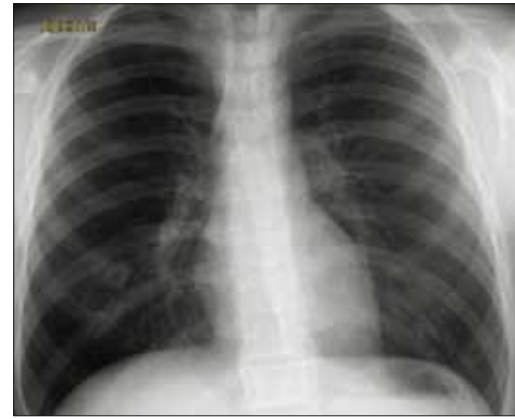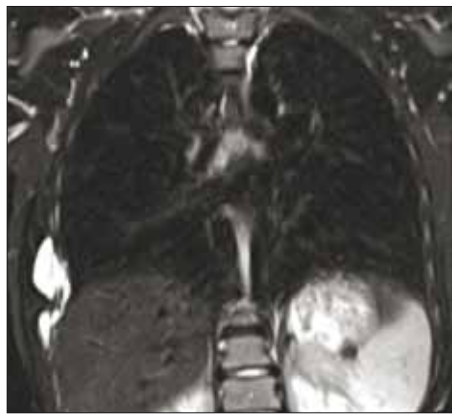Da das Wilhelmstift keine Abteilung für Neurochirurgie oder Onkologie unterhält und keine Kinder mit chronischen Lungenkrankheiten betreut, kommt die Abteilung für Bildgebende Diagnostik im Haus komplett ohne einen Computertomographen aus. Neben dem MRT-System sind zwei hochauflösende Ultraschallgeräte sowie zwei digitale Röntgenanlagen mit gepulster Durchleuchtung im Einsatz. Was die Röntgenbildgebung angeht, so herrschen strenge Auflagen, erklärt Dr. Leenen: „Kinder haben eine sehr hohe Lebenserwartung, zudem sind sie deutlich strahlensensibler als Erwachsene. Deshalb hat der Strahlenschutz im Kindesalter oberste Priorität. Jede Untersuchung wird streng nach der Röntgenverordnung durch einen Fachkundigen indiziert. Wenn wir eine diagnostische Fragestellung mit einem alternativen Verfahren beantworten können, dann tun wir das.“



Säugling von sieben Monaten mit Morgagni-Hernie

Darüber hinaus hat es der Kinderradiologe häufig mit Krankheitsbildern zu tun, die nur in jungen Jahren auftreten, viele sogar nur in bestimmten Altersgruppen. Das gilt auch für die Thoraxdiagnostik beim Kind, über die Dr. Leenen in einem Vortrag auf dem diesjährigen RKR sprechen wird: „Das

Vaskuläre Malformation bei einem 11-Jährigen



Tuberkulose bei einem 18-Jährigen

fängt bereits im frühgeborenen Alter an, wo bei Unreife der Lunge oft ein Atemnotsyndrom auftritt. Als Folgeerkrankung kann es bei Kindern zu einer bronchopulmonalen Dysplasie (BPD) kommen. Diese ist dank der Surfactant-Therapie zum Glück seltener geworden. Des Weiteren findet die Thorax-Bildgebung ihre diagnostische Anwendung bei Fehlbildungen der Lunge oder Zwerchfellhernien. Bei den älteren Kindern sind Indikationsstellungen häufig Lungenentzündungen oder Fremdkörperaspiration.“

Bei fast allen diagnostischen Fragestellungen rund um den Thorax ist ein Röntgenbild immer noch unverzichtbar. Aber auch hier kommen die Sonographie und die Magnetresonanztomographie als weiterführende Informationsgeber in vielen Fällen zum Zug, sagt der Hamburger Chefarzt: „Der Ultraschall und auch der MRT sind hervorragend geeignet, um Veränderungen

der Brustwand oder des Mediastinums darzustellen, aber auch Erkrankungen der Lymphknoten oder Knochenentzündungen. Dazu werden verschiedene Sequenzen gefahren, um Klarheit darüber zu gewinnen, welches Gewebe betroffen ist.“ Auch hier gilt wieder der Leitsatz: Kinder sind keine kleinen Erwachsenen. Die abzubildenden Strukturen sind nicht nur kleiner, sondern verändern sich auch im Laufe der Zeit. Solche altersbedingten Unterschiede müssen dem Untersucher bekannt sein, ansonsten kann es zu Fehlbefunden kommen. Gerade weil die Kinderradiologie jedoch nicht fester Ausbildungsbestandteil zum Facharzt für Diagnostische Radiologie ist, wünscht sich Dr. Leenen mehr Aufmerksamkeit für seine Subspezialität. Denn gerade die kleinsten Patienten bedürfen der größten Verantwortung. ■

**Veranstaltungshinweis:**  
Congress-Saal  
Sa., 08.11., 10:30–11:00 Uhr  
Thoraxdiagnostik beim Kind  
A. Leenen, Hamburg  
Session: Kinderradiologie

# Fit für den Facharzt

## Mukoviszidose – ein Fall für die MRT

Zwar zählt die Mukoviszidose zu den häufigsten schweren Erbkrankheiten, im Radiologenalltag ist die Erkrankung trotzdem eher eine Seltenheit. Um angehenden Radiologen einen Überblick über die Besonderheiten der Krankheit und deren Diagnostik zu vermitteln, reist Dr. Mark Wielpütz, Funktionsoberarzt der Abteilung für Diagnostische und Interventionelle Radiologie am Universitätsklinikum Heidelberg, zum Radiologiekongress Ruhr nach Bochum. In seinem „Fit für den Facharzt“-Vortrag wird er aufzeigen, dass mittlerweile

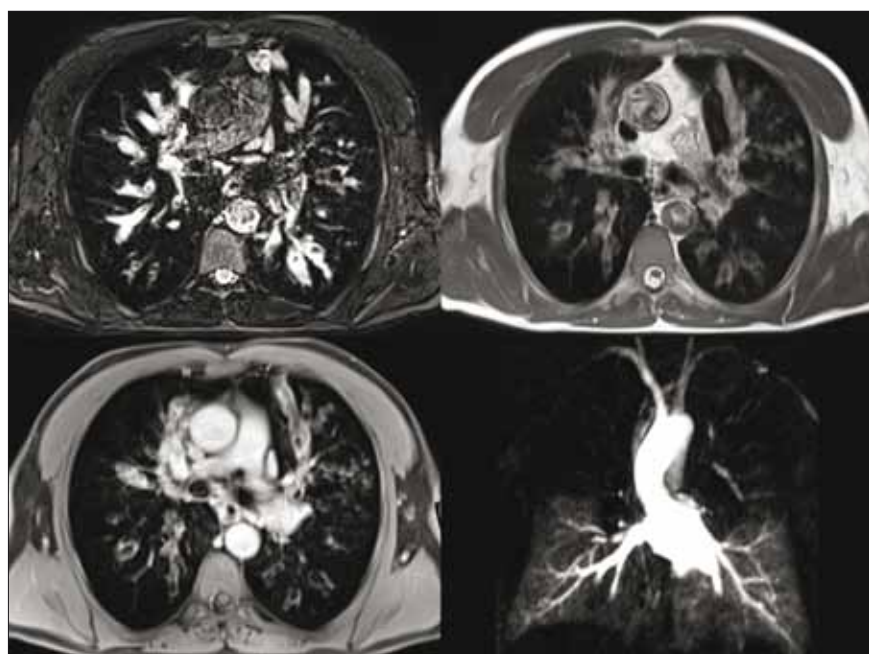
auch die MRT ein probates Mittel für die Beurteilung des Schweregrads der Erkrankung in der Lunge ist und dass sie wichtige Informationen über die Lungenfunktion liefert.

Die Mukoviszidose betrifft eine Vielzahl von Organen. Was die Lebenserwartung der Betroffenen jedoch limitiert, sind die Ausprägungen der Erkrankung in der Lunge: In den stark ausgesackten Bronchien lagert sich zähflüssiger Schleim, der nur schwer abgehustet werden kann und einen Nährboden für Bakterien bildet, die wiederum zu permanenten Entzündungen füh-

ren. „Es gibt jedoch viele unterschiedliche Mutationen und Schweregrade der Mukoviszidose, sodass fast keine Erkrankung der anderen gleicht“, so Mark Wielpütz.

Um die Schwere und die Ausprägung zu beurteilen, standen lange Zeit nur die Möglichkeiten des Röntgens zur Verfügung – mit allen Einschränkungen, die das Verfahren bei der Lunge mit sich bringt. Allen voran die nicht überlagerungsfreie Darstellung mit geringer Sensitivität für Atemwegsveränderungen. Die Computertomographie überwindet diese Mängel und sorgt für messerscharfe, überlagerungsfreie Bilder, mithilfe derer Schleimverlegungen, Bronchiektasen oder auch Lungenentzündungen einwandfrei identifiziert werden können. „Allerdings“, so Mark Wielpütz, „spielt die Strahlenexposition bei Patienten mit Mukoviszidose eine wichtige Rolle. Meistens einmal jährlich findet eine Untersuchung zur Überprüfung des Status statt, viele Patienten müssen eher mehrmals jährlich untersucht werden. Bei einer Lebenserwartung, die mittlerweile glücklicherweise bei etwa 50 Jahren liegt, kommt da eine signifikant hohe Strahlenbelastung zusammen.“

Patient mit fortgeschrittener CF-Lungenerkrankung. In Folge der zahlreichen, sackartig aufgeweiteten und mit Schleim gefüllten Atemwege, ist die Lungendurchblutung stark eingeschränkt.



Dr. Mark Wielpütz, geboren in Köln und aufgewachsen in Essen, absolvierte sein Medizinstudium an der Universität Erlangen-Nürnberg und an der University of Sydney in Australien. Im Jahr 2009 erlangte der jetzt 32-jährige seinen Dokortitel, seit 2013 ist er Funktionsoberarzt der Abteilung für Diagnostische und Interventionelle Radiologie an der Universitätsklinik in Heidelberg. Hier beschäftigt er sich auch intensiv mit der Erforschung der Bildgebung der Lunge. Auf dem diesjährigen European Congress of Radiology (ECR) erhielt er den Preis für die beste wissenschaftliche Arbeit.

### Die Stärken der MRT für die Beurteilung der Lunge nutzen

Eine Darstellung der Lunge mittels MRT war lange Zeit ausgeschlossen und ist auch heute nur limitiert möglich – der geringe Gewebeanteil in der Lunge bildet nur wenig Signal für die MRT, das durch die Luft noch gestört wird. Schleim und Entzündung allerdings bieten ein hohes Signal. „Mehrere Arbeiten aus Heidelberg konnten zeigen, dass die MRT bei der Beurteilung der Mukoviszidose durchaus ihre Berechtigung hat. Wir sehen vielleicht nicht die ganze Lunge gestochen scharf. Dafür aber die krankhaften Veränderungen in der Lunge, beispielsweise die Schleimverlegungen und Bronchialwandverdickungen. Darüber hinaus gibt uns die MRT Informationen über die Durchblutung der Lunge. Da die Lungendurchblutung eng mit der Belüftung verknüpft ist, zeigt sich eine zunehmende Verstopfung von Atemwegen auch über eine Verschlechterung der Lungendurchblutung“, so der Radiologe.

In Heidelberg wird die MRT mittlerweile routinemäßig zur Erfassung des Schweregrads der Erkrankungen und zum Follow-up einmal jährlich ab

Geburt eingesetzt. Die Untersuchung findet unter Gabe von Kontrastmitteln statt, die meisten der modernen MRT-Geräte verfügen bereits über ein Programm zur Lungenbildgebung. Mark Wielpütz: „Technisch betrachtet ist die Untersuchung kein Problem. Man muss jedoch wissen, was man auf den Bildern sehen kann und welche Schlüsse daraus gezogen werden können. Und genau das möchten wir in der ‚Fit für den Facharzt‘-Session vermitteln.“

So positiv die Erfahrungen mit der MRT bei der Mukoviszidose auch sind, gänzlich verzichten können die Mediziner nicht auf die CT. Bei Notfällen, Lungenblutungen oder akuten Lungenembolien ist sie nach wie vor der Goldstandard. ■

**Veranstaltungshinweis:**  
Tagungsraum 1+2  
Sa., 08.11., 11:15–12:00 Uhr  
Mukoviszidose: Stellenwert von CT und MRT  
Fit für den Facharzt: Thoraxdiagnostik  
M. Wielpütz, Heidelberg  
Session: Fit für den Facharzt: Thoraxdiagnostik



# SPECTakuläre Flussmessungen

Die Myokardszintigraphie ist in die Jahre gekommen, nichtsdestotrotz ist sie nach wie vor der Goldstandard, wenn es um die Einschätzung der Auswirkung von Engstellen der Herzkranzgefäße im Herzgewebe geht. Dr. Christina Antke, Stellvertretende Klinikdirektorin der Nuklearmedizinischen Klinik am Universitätsklinikum Düsseldorf, erläutert die Vorteile der SPECT.

Mittels PET lassen sich Flussstörungen hier auf den Milliliter genau quantifizieren. Darüber hinaus ist die Bildauflösung genauer, sodass auch kleinere Veränderungen sichtbar werden.

Einen weiteren Vorteil hat die PET bei der Vitalitätsdiagnostik. Mittels FDG-PET lässt sich beurteilen, ob eine Stenose bereits zu einem Infarkt geführt hat oder ob das Gewebe nach einer Revaskularisation gerettet werden kann. „Nachträglich lassen sich PET- und SPECT-Aufnahmen auch fusionieren. Die Kombination ist jedoch bisher eher für die Beantwortung wissenschaftlicher Fragen relevant, in der Praxis kommt die Fusion kaum zum Einsatz“, so Christina Antke abschließend.



Geboren und aufgewachsen im ostwestfälischen Herford, absolvierte Christina Antke zunächst eine Ausbildung zur Medizinisch-Technischen Radiologieassistentin. Nach fünf Jahren im Beruf entschied sich die heute 50-jährige 1991 für das Medizinstudium an der Heinrich-Heine-Universität in Düsseldorf. Im Jahr 2004 erlangte sie die Anerkennung als Fachärztin für Nuklearmedizin, seit 2008 ist sie Stellvertretende Klinikdirektorin der Nuklearmedizinischen Klinik am Universitätsklinikum Düsseldorf.

„Ist eine koronare Herzerkrankung beispielsweise schon bekannt und wurden Engstellen bereits diagnostiziert, lässt sich mittels SPECT die Relevanz der Engstellen sehr gut beurteilen“, so die Nuklearmedizinerin. Aufgrund dieser Eigenschaft ist die Myokardszintigraphie auch eine so gute Ergänzung zur CT: Während Letztere die anatomischen Strukturen inklusive Engstellen exakt abbilden kann, lassen sich die Stenosen hinsichtlich ihrer funktionellen Relevanz mittels SPECT quantifizieren.

Hierzu wird zunächst eine SPECT-Untersuchung unter Belastung durchgeführt. „Nicht selten stellt sich dabei heraus, dass eine Stenose, die in der Angiographie sehr hochgradig aussieht, noch keine oder nur sehr geringe Auswirkungen auf den Fluss hat“, weiß Christina Antke. Wird in der Szintigraphie eine Flussstörung ermittelt, kann diese direkt auch quantifiziert werden. „Da die Methode schon so lange im Einsatz ist, verfügen wir über sehr gute Erfahrungswerte, die ein zuverlässiges Scoring für ein Herzinfarktrisiko erlauben“, so die Expertin weiter.

Umgekehrt ergänzt die CT die SPECT um Informationen zum Calciumscore. Außerdem lassen sich die Herzkranzgefäße mittels CT äußerst exakt darstellen, sodass die Perfusionsstörungen genau lokalisiert werden können.

## Sonderfall PET

Eine detaillierte Beurteilung der Herzdurchblutung lässt sich auch mittels PET durchführen. Allerdings zählt die PET aufgrund der kurzen Halbwertszeit der notwendigen Tracer eher zu den Spezialuntersuchungen, die nur in ausgewählten Einrichtungen stattfinden. Christina Antke: „Die Substanzen zur Darstellung der Herzdurchblutung, die bisher im PET-Bereich auf dem Markt sind, können nur dort zum Einsatz kommen, wo sie auch hergestellt werden. Darum wird das Verfahren entweder zu Forschungszwecken oder in hoch spezialisierten Einrichtungen angewandt.“

Vorteile hat die PET bei Patienten mit Dreifäßerkrankungen, bei denen die SPECT an ihre Grenzen stößt.



Freitags mit 80 km/h

**MOBILER PET/CT**

180° & Fluor-18-Isotop

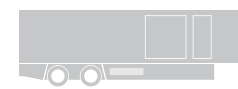**Besuchen Sie uns am Standplatz 40/41**

## ROUTENSERVICE PET/CT



Der regelmäßige Routenservice PET/CT versetzt Sie in die Lage, Ihren Patienten Untersuchungsmöglichkeiten zu bieten, die standardmäßig nicht zum Portfolio Ihres Institutes gehören.

## INTERIMSERVICE



Mieten Sie mobile Schnittbildgebungssysteme zur Überbrückung bei Ausfall des eigenen stationären Systems oder zur Erweiterung der Kapazitäten – von einigen Tagen bis hin zu mehreren Monaten.

[www.alliancemedical.de](http://www.alliancemedical.de)

**Veranstaltungshinweis:**  
Congress-Saal  
Do., 06.11., 18:00–18:30 Uhr  
SPECT/PET  
W. Burchert, Bad Oeynhausen  
Session: Herz



# Q-Kurs „MRT des Herzens“

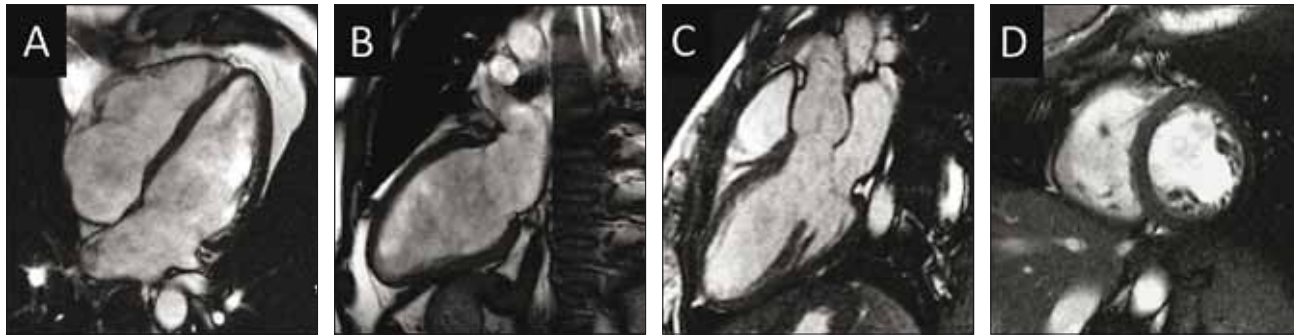
Wie ging das nochmal?

**W**er auf dem Radiologiekongress Ruhr seine Kenntnisse in Sachen Kardio-MRT auffrischen oder diese erst erlangen möchte, kommt um die technischen Grundlagen nicht herum. Dass diese nicht nur sinnvoll, sondern auch unterhaltsam sind, zeigt Prof. Dr. Harald Quick, Professor für Hochfeld- und hybride MR-Bildgebung sowie Direktor des Erwin L.

Hahn Instituts für MR-Bildgebung der Universität Duisburg-Essen, in seinem Vortrag im Rahmen des Q-Kurses zur MRT des Herzens.

Nach einem kurzen Blick auf den Aufbau aktueller MRT-Systeme wird es direkt praktisch: Welche Voraussetzungen müssen die Hochfrequenzspulen mitbringen, damit eine exzellente Bildqualität erzielt wird? Und warum müssen Kardio-MRTs EKG-getriggert sein? „Die Radiologen tun gut daran, sich die wichtigsten Eigenschaften der Kardio-MRT anzueignen und die Einstellungen nicht allein den MTRAs zu überlassen. Schließlich entscheiden sie, welche Fragestellung beantwortet werden und was dafür auf den Bildern zu sehen sein muss“, so Harald Quick.

Standardansichten in der kardialen MR-Bildgebung: (A) Linksventrikulärer Vierkammerblick, (B) Linksventrikulärer Zweikammerblick, (C) Linksventrikulärer Ausflusstrakt, (D) Linksventrikuläre Kurzsachse.



Die EKG-Triggerung beispielsweise steuert das Aufnahmetiming des Tomographen und sorgt so dafür, dass immer zum gleichen Zeitpunkt innerhalb des Herzzyklus bestimmte Anteile des Bildes akquiriert werden. Dadurch ergibt sich die Möglichkeit, das Bild gestochen scharf anzuschauen, den Herzrhythmus zu begutachten oder in Form kleiner Filmsequenzen Schicht für Schicht den Herzschlag zu beurteilen. Harald Quick: „Das ist die Grundlage, um die Herzfunktion zu beurteilen. Man schaut sich an, wie hoch beispielsweise der Blutinhalt des linken Ventrikels ist, wenn das Herz maximal dilatiert ist oder wenn es maximal ausgeworfen hat. Daraus lassen sich dann Parameter wie Ejektionsfraktion oder das Herzvolumen bestimmen.“

## Das Herz in Schichten

Ein weiterer Schwerpunkt des Vortrags wird auf der Schichtführung liegen. Denn die Besonderheit der MRT liegt darin, dass nicht nur transversale oder axiale Schichten gefahren werden können, sondern Aufnahmen aus jeder erdenklichen Raumrichtung. „Diese Vielfalt macht die Einstellung nicht gerade einfacher und es ist das Ziel, das schräg



Prof. Dr. Harald H. Quick, Dipl.-Ing., ist seit Februar 2014 Professor für Hochfeld- und hybride MR-Bildgebung sowie Direktor des Erwin L. Hahn Instituts für MR-Bildgebung der Universität Duisburg-Essen. Seine Expertise sammelte er unter anderem als wissenschaftlicher Mitarbeiter im Departement für Radiologie des Universitätsspitals Zürich und an der renommierten Johns Hopkins University in Baltimore, USA. Von 2009 bis 2014 hatte Quick die Professur für MR-Bildgebung am Institut für Medizinische Physik der Universität Erlangen inne und war hier stellvertretender Institutsdirektor.

im Körper liegende Herz entsprechend den etablierten Standardorientierungen abzubilden. Es sollte sichergestellt werden, dass der Befunder – also der Radiologe – und der zuweisende Kardiologe den richtigen Blick auf das Herz erlangen“, rät der MRT-Experte.

Und schließlich werden im Q-Kurs noch spezielle Sequenzen präsentiert, die für die Funktionsdiagnostik, die Viabilität und die Beurteilung der Klappen wichtig sind. Bei der Funktionsdiagnostik geht es unter anderem darum, wie das Blut gut vom Myokard abgezogen werden kann. Die Viabilitätsbeurteilung findet unter Kontrastmittelgabe statt und erlaubt es unter anderem, die Schwere eines Herzinfarktes zu ermitteln.

„Und dann gibt es noch die Klappenebene als spezielle Schicht. Diese erlaubt den Blick auf die vier Herzklappen in nur einer Ebene. Mit ihr lassen sich die Funktionalität und die Dichtigkeit der Klappen messen. Beispielsweise deuten sogenannte Jets, also kleine

**Veranstaltungshinweis:**  
Tagungsraum 3  
Sa., 08.11., 09:45–10:30 Uhr  
Technische Grundlagen der Kardio-MRT  
H. Quick, Essen  
Session: Q1 Kurs MRT des Herzens

Signalauslöschungen, auf Blutströmungen infolge eines Rückflusses hin“, erklärt Harald Quick, der am Ende noch auf die mittlerweile fast routinemäßig eingesetzte parallele Bildgebung eingehen wird, die auch als schnelle Bildgebung bekannt ist. Tatsächlich verkürzt diese Technik in der Regel nicht die eigentliche Untersuchungsdauer, allein die Geschwindigkeit der einzelnen Aufnahmen ist erhöht. So lassen sich im gleichen Untersuchungszeitraum mehr und schärfere Bilder erstellen, was für die anschließende Diagnostik nicht unerheblich ist. ■

# Qualifikationsstufen im Visier

**D**ie bildgestützte Beurteilung von Herz und Lunge angefangen vom Röntgen-Thoraxbild über die Computertomographie bis hin zur Magnetresonanztomographie gehört zur Kernkompetenz des Radiologen und der radiologischen Facharzt Ausbildung.

Wie alle Bereiche der Medizin hat sich aber auch die Diagnose und Therapie von Herz-Kreislauferkrankungen immer weiter diversifiziert. Insbesondere der Trend zu weniger invasiven, kathetergestützten Verfahren erfordert eine genaue präprozedurale Planung, die heutzutage in zunehmend bildgestützt erfolgt, um die richtigen Patienten für die richtige Methode auszuwählen.

Neben der rein morphologischen und pathomorphologischen radiologischen Bildbeurteilung, ermöglichen die technischen Entwicklungen der letzten Jahre mittlerweile eine immer differenziertere funktionelle Analyse des Herzens, wie sie bisher nur der Kardiologe in der Echokardiographie, der Nuklearmediziner in der Szintigraphie oder invasiv im Herzkatheter oder intraoperativ durchgeführt werden konnte und das mit teilweise sogar deutlich besserer Bildqualität: „Bereits für die genaue Analyse der Ventrikel-funktion, insbesondere des rechten Ventrikels, die Flussmessungen in der Aorta und der Pulmonalarterie, aber auch für die Beurteilung der myokardialen Perfusion für den Ausschluss

einer KHK, ist ein dediziertes Training und eine dementsprechende zusätzliche Qualifikation des Radiologen – auch für den interdisziplinären Dialog – nötig. Durch die 2011 von der AG Herz- und Gefäßdiagnostik der DRG eingeführten Qualifikationsstufen Q1-Q3 zum Kardio-MRT und Kardio-CT sind diese mittlerweile sehr gut abgedeckt und bringen den Radiologen in der klinischen Einordnung der erhobenen bildgebenden Befunde auf denselben Wissenstand wie seine kardiologischen Kollegen. Das grundlegende methodische Wissen über Stärken und Schwächen der verschiedenen bildgebenden Modalitäten wie sie nur der Radiologe in seiner Weiterbildung vermittelt bekommt, bleibt auch hier die Grundvoraussetzung für eine qualitätsgesicherte, aber auch ökonomisch abbildbare Befundung im Interesse einer guten Patientenversorgung“, sagt Prof. Dr. Matthias Gutberlet Vorsitzender der AG Herz- und Gefäßdiagnostik der DRG, Professor für kardiologische Bildgebung und Leiter der Abteilung für Diagnostische und Interventionelle Radiologie am Herzzentrum der Universität Leipzig.

## Die Kardio-Kompetenz des Radiologen

Der Erwerb von Kenntnissen in der kardialen Bildgebung beginnt bereits in der Facharzt Ausbildung und ist elementarer Bestandteil der Weiterbildung zum Facharzt für Diagnostische Radiologie. Somit beginnt die Zusatzqualifikation

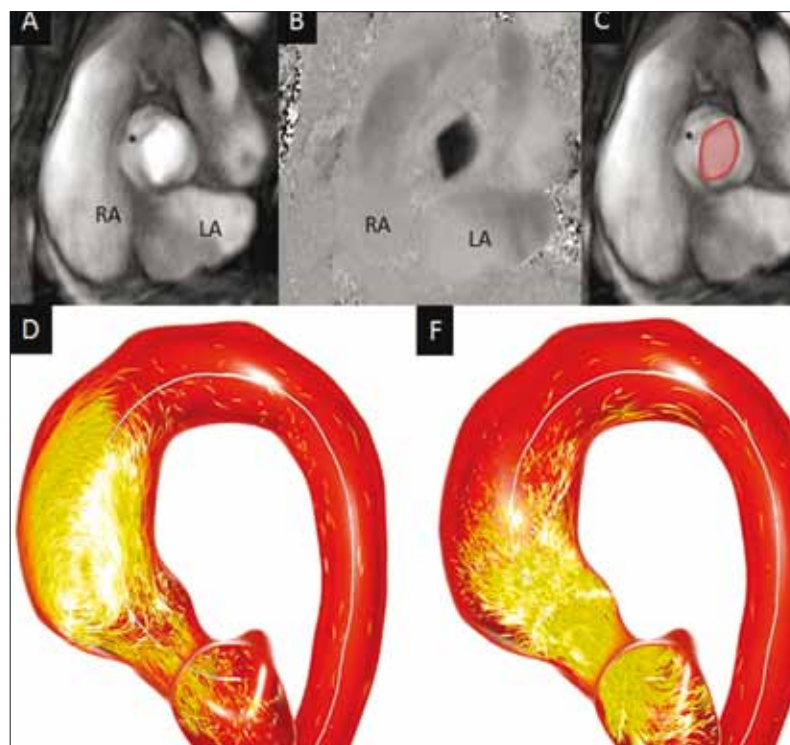


Abb. 1: MR-Darstellung der Morphologie (A, C) und des 2-dimensionalen Flusses (B) einer bikuspidalen Aortenklappe und der Folgen für den Fluss in der dilatierten Aorta ascendens ermittelt mit Hilfe der MR 4D-Flussmessung mit Wirbelbildung (D) und erhöhtem systolischen Fluss (E). (Abbildungen modifiziert aus: Gutberlet: Bildgebende Diagnostik und Therapie angeborener Herzfehler, Thieme-Verlag (2015) und nicht veröffentlichte Rekonstruktionen (D,E) Ben Köhler – Uni Magdeburg)

bereits mit dem Erwerb des Q1 Status und wird nach dem Facharzt mit dem Q2 Level beendet. Das befähigt den Radiologen dann, MRT-Untersuchungen qualitätsgesichert und selbstständig durchzuführen. Möchte er darüber hinaus den Ausbilderstatus erwerben, ist der Q3 Level nötig.

Auf internationaler Ebene wurden bereits vor Jahren, zum Beispiel von der Society for Cardiovascular Magnetic Resonance (SCMR) oder der Society for Cardiovascular Computed Tomography (SCCT), persönliche Zertifizierungssysteme für eine Subspezialisierung ins Leben gerufen.

„Dieser internationalen Entwicklung müssen wir uns trotz eines vorbildlichen Facharztweiterbildungsprogramms auch auf nationaler Ebene stellen. Auf längere Sicht müssen wir uns weiter qualifizieren und uns dem internationalen und interdisziplinären Wettbewerb stellen. Ein Facharzt, egal in welcher Subspezialisierung, kann nicht mehr ohne regelmäßig nachgewiesene Weiterqualifizierung bis zum Ende seiner Berufslaufbahn praktizieren“, erklärt Gutberlet den Sinn der Qualifikationsstufen. Für den Erwerb des Q1 Levels müssen neben dem Besuch von zertifizierten Fortbildungsveranstaltungen mindestens 30 eigenständig befundene kardiovaskuläre MR-Untersuchungen nachgewiesen werden, für den Q2-Level 200 und für das Q3 Level sind es 400 nachzuweisende Kardio-MRT-Untersuchungen – das Bestehen einer mündlichen Prüfung ist für Level 2 und 3 ebenfalls notwendig.

„Dabei müssen neben der rein morphologischen, auch eine funktionelle Beurteilung der Ventrikel, dynamischer Datensätze für die Perfusion bzw. Flussmessungen zur Überprüfung der Klappenfunktion nachgewiesen werden. Auch eine Analyse auf myokardiale Inflammation und myokardiale Narben gehören zum Prüfungsgegenstand“, erklärt Gutberlet.

Mit der Kardio-MRT können Radiologen eine Aussage über die gesamte Funktion des Herzens treffen und beispielsweise das Volumen dynamisch über verschiedene Herzphasen hinweg bestimmen. Hierbei ist die MRT sogar dem Herzecho überlegen. Die Beurteilung der Klappenfunktionen bleibt allerdings die Domäne der Dopplerechokardiographie.



Besser als die Doppler-Echokardiographie kann die MRT allerdings Klappeninsuffizienzen quantifizieren. Zusätzlich ist es eine große Stärke der MRT, Blutflüsse im Herzen oder den Gefäßen vierdimensional darstellen zu können. Dies wird in Zukunft neue Einsichten in die Pathophysiologie beispielsweise bei der Entwicklung von Aortenaneurysmen (s. Abb. 1) geben“, sagt der Radiologe.

### Nationale, internationale und europäische Zertifizierung

Auch auf europäischer Ebene gibt es ein radiologisches Qualifizierungssystem – das European Diploma in Cardiac Radiology – das auch von der European Society of Radiology (ESR) getragen wird. Laut Gutberlet entspricht es dem deutschen Q2 Level, gilt allerdings für MRT und CT gleichzeitig.

„Wir haben uns in der AG Herz- und Gefäßdiagnostik allerdings entschlossen, die Zertifizierung zunächst nur für einzelne Modalitäten auszustellen, um der Realität, dass auch in radiologischen Einrichtungen die Herzbildgebung nicht an allen Modalitäten gleich intensiv betrieben wird, Rechnung zu tragen. Das mittelfristige Ziel ist es, alle Radiologen möglichst in beiden Modalitäten zu qualifizieren und zu zertifizieren“, sagt der Professor.

Die Kardiologie hat auf nationaler Ebene in Deutschland bislang noch kein eigenes Zertifizierungssystem für Kardio-MR und Kardio-CT etabliert. Aktuell schließt man sich noch komplett den internationalen Subspezialisierungen an, die jedoch von den einzelnen kardiologischen oder radiologischen Fachgesellschaften selbst, nicht getragen werden.

Gutberlet: „Wir Radiologen wollten die nationalen und europäischen Fachgesellschaften ausdrücklich mit einbeziehen und die Zusatzqualifizierung in kardiovaskulärer Bildgebung national und europäisch fest verankern.“ Das Qualifizierungsprogramm ist deshalb keine Aufweichung des radiologischen Facharztes, sondern eine sinnvolle Ergänzung.

Im Jahr 2011 wurden das deutsche und das europäische Qualifizierungsprogramm initiiert, an deren Ausarbeitung Prof. Gutberlet als Vorsitzender der AG Herz- und Gefäßdiagnostik und seit kurzem auch als Präsident der Europäischen Gesellschaft für Herzradiologie (ECSR) maßgeblich beteiligt war. „Seit der Einführung haben wir von den 534 Mitgliedern in der AG Herz- und Gefäßdiagnostik der DRG – das ist eine der größeren AGs – bereits knapp 400 Mitglieder auf unterschiedlichem Level zertifiziert. Das heißt fast 80 Prozent unserer Mitglieder haben sich diesem Zertifizierungsprozess bereits unterzogen“, berichtet Gutberlet, der selbst den Q3-Ausbilderstatus und das European Diploma in Cardiac Radiology der ESCR besitzt. ■



Prof. Dr. Matthias Gutberlet ist seit 2007 Leiter der Abteilung für Diagnostische und Interventionelle Radiologie am Herzzentrum der Universität Leipzig. Seine Schwerpunkte in Forschung und Lehre liegen unter anderem im Doppultraschall und in der kardialen CT und MRT vor allem bei Patienten mit angeborenen Herzfehlern, Kardiomyopathien, Myokarditis und koronarer Herzkrankheit (KHK). Seine medizinische Ausbildung erfuhr Gutberlet in Marburg und Berlin, wo er auch seine Habilitationsarbeit in diagnostischer Radiologie zum Thema „MR bei angeborenen Herzfehlern“ vorlegte. Er ist Vorsitzender der AG Herz- und Gefäßdiagnostik in der Deutschen Röntgengesellschaft (DRG) und seit Oktober 2014 Vorsitzender der Europäischen Gesellschaft für Herzradiologie (ECSR).

## 6. Radiologentag Sa., 15. Nov. 13:00–17:30 in Heidelberg

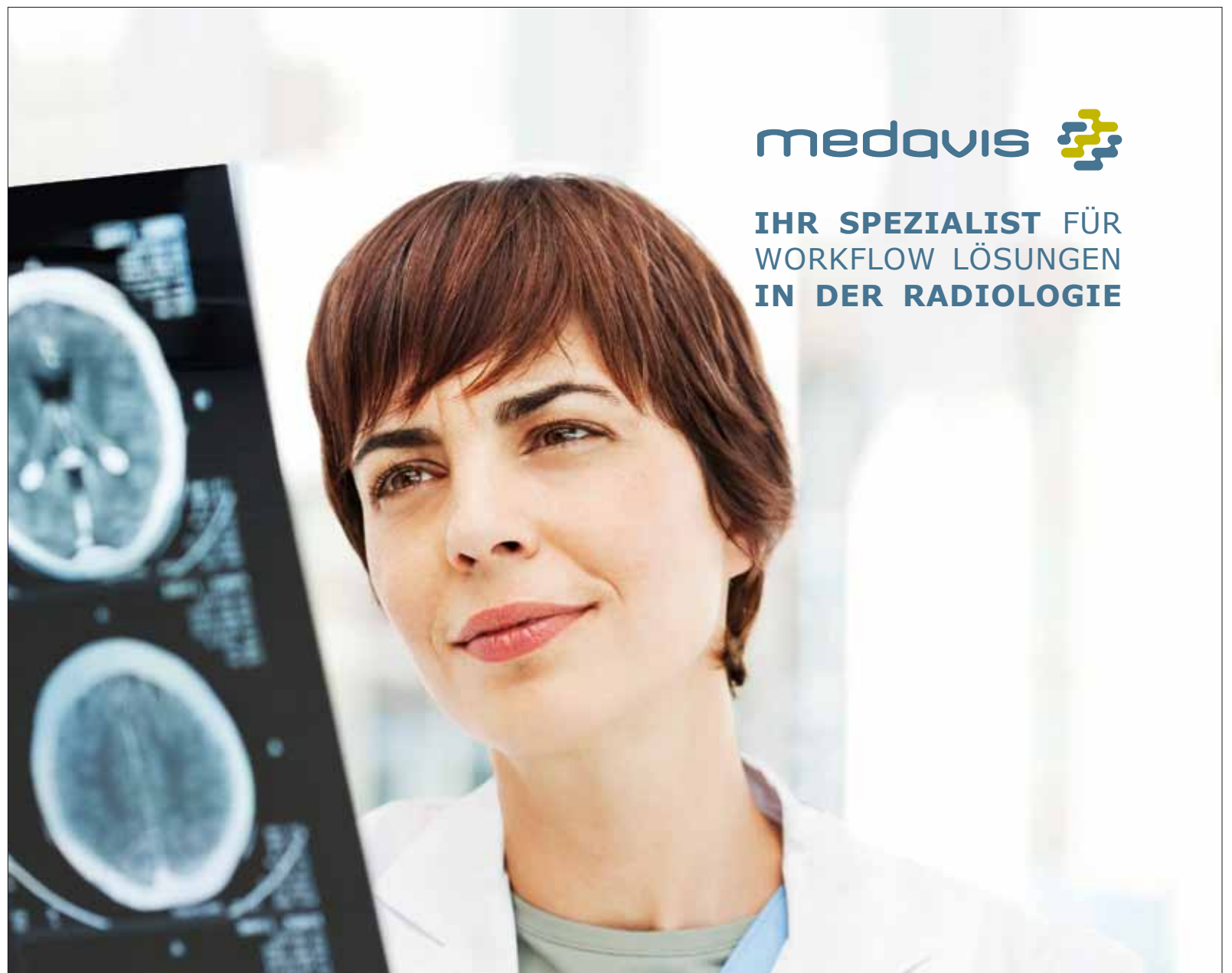Praxismanagement ist eine interaktive Annäherung an einen nie erreichbaren Idealzustand. Ein Abenteuer, über das auf dem 6. Radiologentag 2014 in Heidelberg diskutiert wird.

**Veranstalter:** Radiologienetz Deutschland Netzmanagement

**Wissenschaftliche Leitung:** Dr. med. Barbara Amler

**Anmeldung/Organisation:** Radiologienetz Deutschland, Netzmanagement Eva Jugel, Ringstraße 19B, 69115 Heidelberg, Telefon: 06221/5025-110, E-Mail: eju@curagita.com, Internet: www.radiologentag.de

**Zertifizierung:** Akademie für Fort und Weiterbildung in der Radiologie: 7 CME-1-Punkte, Landesärztekammer Baden-Württemberg: 7 Punkte, Kat. C



medavis 

IHR SPEZIALIST FÜR  
WORKFLOW LÖSUNGEN  
IN DER RADIOLOGIE

### medavis RIS OPTIMIERTE WORKFLOWS FÜR DIE RADIOLOGIE

- Schnelle Terminvergabe
- Effiziente Untersuchung
- Einfache Leistungserfassung
- Optimierte Befundung und Abrechnung
- Exzellente Integration in bestehende Systemlandschaften

VIELE FUNKTIONEN,  
EINE LÖSUNG.

### portal4med TELEMEDIZIN GANZ EINFACH

- Ermöglicht den uneingeschränkten Informationsfluss auf Basis moderner Web 2.0 Technologie
- Flexibel und skalierbar
- Einfacher, sicherer Datentransfer ohne VPN
- Konform mit HL7, DICOM, XML, IHE

ZUKUNFTSTECHNOLOGIE  
ALS STANDARD.

**Veranstaltungshinweis:**  
Congress-Saal  
Do., 06.11., 17:30–18:00 Uhr  
Kardio-MRT  
M. Gutberlet, Leipzig  
Session: Herz



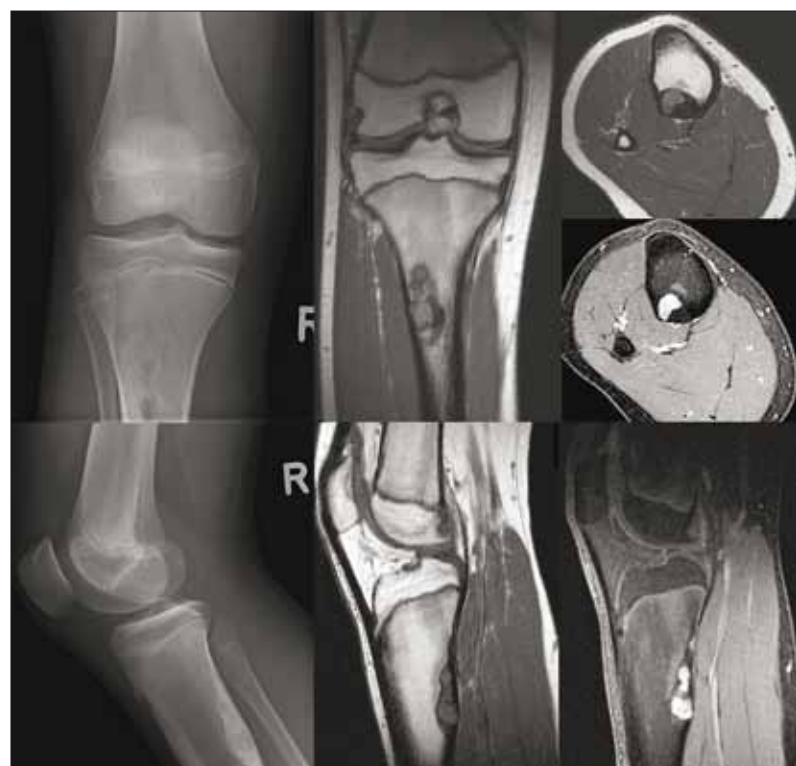# Das LAMA-Prinzip

**E**twa die Hälfte aller histologisch gesicherten Knochentumoren ist bösartig, wobei die Osteosarkome die häufigste Form maligner Knochentumoren darstellen. Der Altersgipfel für diese Tumorart liegt zwischen dem 10. und 20. Lebensjahr, also sind besonders Kinder und Jugendliche betroffen. „Gerade weil die Klinik relativ unspektakulär verläuft und Beschwerden nicht zugeordnet werden können, werden viele Fälle erst sehr spät entdeckt“, erklärt Prof. Dr. Matthias Bollow, Chefarzt der Klinik für Diagnostische und Interventionelle Radiologie und Nuklearmedizin an der Augusta-Kranken-Anstalt in Bochum. Die Diagnostik der verschiedenen Formen der Knochentumoren stellt eine besondere Herausforderung für den Radiologen dar.

## Herr Prof. Bollow, wie können Knochentumoren und tumorähnliche Läsionen sicher diagnostiziert und voneinander unterschieden werden?

**Bollow:** Eine sichere bildgebende Unterscheidung zwischen malignen und benignen Knochentumoren ist nicht immer möglich, sodass relativ häufig offene Biopsien zur Unterscheidung notwendig werden. Bildgebende Kriterien für Malignität sind schnelles und kompartimentüberschreitendes Wachstum nach parossal oder mit Gelenkeinbruch, komplexe Periostreaktionen, eine Hypervaskularisierung und Fernmetastasen zum Beispiel in die Lunge. Benigne Knochentumoren weisen dagegen häufig eine glatte Kontur, eine Randsklerose und ein homogenes Gewebe beziehungsweise eindeutige zystische Formationen auf.

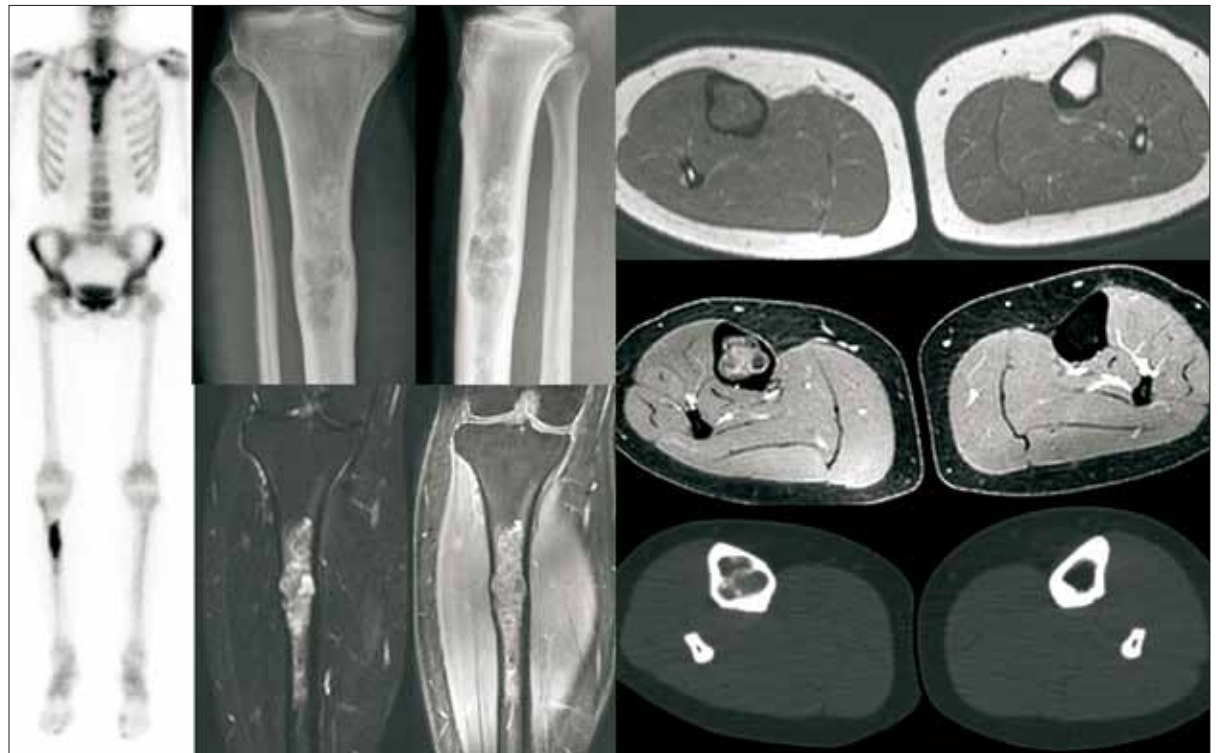
Bilder eines 13-jährigen, im Fußballverein sportlich aktiven Mädchens, das wegen seit vier Wochen anhaltender belastungsabhängiger Knieschmerzen rechts zur Diagnostik überwiesen wurde. Eine Röntgenübersicht in zwei Ebenen (links oben a. p., links unten seitlich) zeigte einen ovalären und länglichen Kortikalisdefekt dorsolateral an der proximalen Tibiametaphyse mit einem zur Spongiosa umgebenden Sklerosesaum sowie intraläsionären Sklerosierungen. Eine zeitgleich durchgeführte MRT unter Verwendung einer koronaren (oben Mitte), sagittalen (unten Mitte) und transversalen (oben rechts) 2DT1-gewichteten TSE-Sequenz (oben Mitte) sowie einer 3DT1-gewichteten THRIVE-Sequenz nach Kontrastmittelgabe in sagittaler Orientierung (unten rechts) und transversaler Orientierung (Mitte rechts) zeigten neben signalarmen Randsklerosierungen und signalarmen intraläsionären Sklerosierungen muskelsintense Zonen in nativer T1-Wichtung mit homogenem Kontrastmittel-Enhancement als Ausdruck eines kollagenfaserreichen fibrösen Gewebes. Es handelt sich um ein stressbedingtes, nicht ossifizierendes Knochenfibrom (NOF) im Ursprungsgebiet des Musculus tibialis posterior.



## Welche Kriterien werden für die Bestimmung der Diagnose zugrunde gelegt?

Die wichtigsten Kriterien zur Bestimmung der Artdiagnose von Knochentumoren sind im LAMA-Prinzip zusammengefasst. Dabei steht das L für Lokalisation im Knochen, da bestimmte Knochentumoren bevorzugte Prädispositionsstellen aufweisen: So wachsen Chondroblastome überwiegend in der Epiphyse der langen Röhrenknochen, Enchondrome überwiegend in der Metadiaphyse und Riesenzelltumoren überwiegend im epimetadiaphysären Übergang. Das A steht für das Alter der Patienten, weil bestimmte benigne und maligne Knochentumoren bevorzugt in bestimmten Altersgruppen vorkommen: Bei Kindern unter zehn Jahren treten als benigne Läsionen die solitären und aneurysmatischen Knochenzysten, die fibröse Dysplasie und das eosinophile Granulom bevorzugt auf, unter den malignen Tumoren hat das Ewing-Sarkom seinen Altersgipfel. In der Altersgruppe zwischen zehn und 20 Jahren kommen als benigne Läsionen das nicht ossifizierende Knochenfibrom, das Osteoidosteom und Knochenzysten bevorzugt vor. Bei den malignen Tumoren ist das der Altersgipfel für Osteosarkome und Ewing-Sarkome. Zwischen 20 und 40 Jahren stehen bei den benignen Tumoren das Enchondrom und der Riesenzelltumor im Vordergrund, bei den malignen Knochentumoren weist das maligne fibröse Histiozytom (heute als undifferenziertes pleomorphes Sarkom benannt) einen Altersgipfel auf. Bei über 40-Jährigen werden auf der benignen Seite häufig Enchondrome detektiert, auf der malignen Seite stellen neben

den sehr häufigen Knochenmetastasen epithelialer Tumoren und den Plasmazytomen die Chondrosarkome den größten Anteil dar. Das M steht für die Bestimmung der Morphologie, wobei



Bilder einer 41-jährigen Frau mit neu diagnostiziertem Mammakarzinom. Beim Mammakarzinom-Screening mittels Skelettszintigraphie (links) fiel eine pathologische Mehrbelegung in der rechten proximalen Tibiadiaphyse auf. Eine Röntgenübersicht der proximalen Tibia in zwei Ebenen (oben Mitte links) zeigte zentral metadiaphysär gelegene Osteolysen Lodwick IB mit getüpfelten, flockigen sowie ring- und bogenförmigen Matrixverkalkungen, die als typische chondromatöse Verkalkungen eines Enchondroms interpretiert werden konnten. Im mittleren Tumordrittel stellte sich jedoch ein ausgedehntes endostales Scalloping mit Ausdünnung der Tibiakompakta dar, das als dignitätsunklar beschrieben wurde. In einer zeitnah durchgeführten MRT unter Verwendung einer koronaren STIR-Sequenz (unten Mitte links), einer koronaren Post-KM-THRIVE-Sequenz (unten Mitte rechts), einer nativen axialen T1-gewichteten TSE-Sequenz (oben rechts) und einer schichtäquivalenten axialen Post-KM-THRIVE-Sequenz (rechts Mitte) wies der Tumor einen lobulären Aufbau mit ring- und bogenförmigem KM-Enhancement auf. Die axiale CT (unten rechts) zeigte wie die axialen MRT-Bilder auf Höhe des ausgedehnten endostalen Scalloppings eine Aufweitung des medullären Raumes mit Ausdünnungen der Kompakta. Eine CT-gesteuerte Biopsie dieser Region erbrachte den Nachweis eines Chondrosarkoms Grad I innerhalb eines Enchondroms.

grundsätzlich zwischen osteolytischen und osteosklerotischen Tumoren unterschieden wird und nach Tumormatrixverkalkungen beziehungsweise Matrixverknöcherungen gefahndet wird: Tumoren ohne Matrixmineralisation betreffen alle bindegewebigen Tumoren und den Riesenzelltumor. Verknöcherungen sind das wegweisende Kriterium für osteogene Tumoren wie das Osteom, das Osteosarkom und den Osteoidosteom-Nidus. Stippenförmige, flockige, bogen- und ringförmige Matrixverkalkungen sind das diagnostische Hauptkriterium bei Knorpeltumoren wie Enchondromen und Chondrosarkomen. Die sogenannte Mattglas- oder Milchglasmatrix ist beweisend bei der Diagnose einer fibrösen Dysplasie. Dystrophe Verkalkungen finden sich regelmäßig in intraossären Lipomen.

Das zweite A steht für die Bestimmung der Tumoraggressivität und wird durch Zuordnung von Osteolysen in der sogenannten Lodwick-Klassifikation und durch Beschreibungen von Periostreaktionen bestimmt. Die Einordnung von Osteolysen in die Lodwick-Klassifikation ist obligat bei der Diagnostik von Knochentumoren, da mit dieser das Gleichgewicht zwischen tumorinduziertem Knochenabbau und der Reaktion des Knochens auf das Tumorwachstum bestimmbar ist. Das zweite Kriterium zur Bestimmung der



Prof. Dr. Matthias Bollow ist seit März 2002 Chefarzt des Instituts für Diagnostische und Interventionelle Radiologie und Nuklearmedizin der Augusta-Kranken-Anstalt Bochum. Nach dem Studium an der Medizinischen Hochschule in seiner Heimatstadt Hannover war er als wissenschaftlicher Mitarbeiter des Radiologischen Instituts der Charité tätig, wo er 1998 zum Oberarzt ernannt wurde. Im Jahr 2000 erhielt er die Lehrbefugnis für das Fach Diagnostische Radiologie, seit 2007 hält er eine außerplanmäßige Professur an der Medizinischen Fakultät der Ruhr-Universität Bochum.

im Erkennen von Raumforderungen im Markraum des Knochens und in der Detektion von knochenüberschreitenden parossalen Weichteilinfiltrationen oder Einbrüchen in ein Gelenk und ist darin allen anderen Verfahren überlegen. Als sinnvolle Zusatzdiagnostik zur Visualisierung von vorwiegend knöchernen oder verknöcherten Geweben hat sich die CT als Methode der Wahl erwiesen, die zum Beispiel die Tumorossifikationen eines Osteosarkoms, die Matrixverkalkungen eines chondromatösen Tumors oder den Nidus eines Osteoidosteoms sehr gut darstellen kann.

## Wie lautet Ihr Fazit?

Die Diagnose eines Knochentumors ist häufig schwierig und verlangt eine enge interdisziplinäre Zusammenarbeit zwischen Klinikern, Radiologen und Pathologen. Wichtig in der radiologischen Diagnostik ist der primäre Einsatz der Projektionsradiologie in zwei Ebenen und erst an zweiter Stelle die Zusatzdiagnostik mit MRT und/oder CT. Auch die Skelettszintigraphie spielt bei der Detektion und beim Staging weiterhin eine wichtige Rolle. Die Diagnose eines Knochentumors sollte als Synopsis aus klinisch-radiologischen sowie pathologisch-anatomischen und histologischen Befunden in einem Kreis von Spezialisten in dafür vorgehaltenen Tumorkonferenzen gemeinsam erarbeitet werden. Das ist meiner Meinung nach viel wichtiger als der Einsatz von teuren Hybridverfahren wie zum Beispiel der PET-CT oder der MR/PET, die nicht flächendeckend zur Verfügung stehen.

## Vielen Dank für das Gespräch!

**Veranstaltungshinweis:**  
Congress-Saal  
Do., 06.11., 09:25–09:50 Uhr  
Knochentumoren, die man sicher diagnostizieren kann  
M. Bollow, Bochum  
Session: Knochentumoren



# Hohe Mobilität und Versorgungsqualität

**M**obilität auf vier Rädern ist in Münster – der Hauptstadt der Fahrradfahrer – eigentlich verpönt. Bewegt man sich jedoch weg von der Straße und hinein in das Clemenshospital, gelten andere Voraussetzungen: Hier war man auf der Suche nach einem mobilen Röntgengerät, das sich flexibel an die unterschiedlichsten Anwendungsszenarien anpasst und gleichzeitig den hohen Anforderungen an eine exzellente Bildqualität gerecht wird. Die Entscheidung fiel auf DRX-Revolution, das mobile Röntgengerät von Carestream.



Prof. Dr. med. Johannes Weßling, Facharzt für Diagnostische Radiologie, Chefarzt der Radiologie im Clemenshospital Münster

Haupteinsatzgebiete des DRX-Revolution sind die Intensivstation, die pädiatrische Intensivstation und der Schockraum. Und hier herrschen im Clemenshospital besondere Gegebenheiten, wie Prof. Dr. med. Johannes Weßling, Chefarzt der Diagnostischen Radiologie, betont: „Die drei Bereiche sind räumlich voneinander getrennt und baulich teilweise sehr beengt. Um trotzdem schnell und sicher zwischen den Stationen und dem Schockraum pendeln zu können, benötigten wir ein extrem wendiges und manövrierfähiges Gerät.“

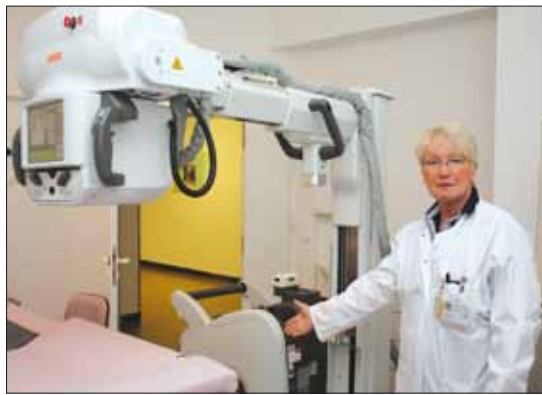## Hohe Mobilität ...

Mit einem kabellosen volligitalen Detektor im Kassettenformat, einem automatisch einfahrbaren Stativ auf eine Sichtkontakthöhe von 120 cm sowie Sensoren, die einen Fahrtrichtungswechsel erkennen und das Gerät und die Geschwindigkeit entsprechend anpassen, wird das DRX der Situation im Clemenshospital in hohem Maße gerecht. Besonders hervorzuheben – insbesondere für den Einsatz in der Pädiatrie – ist die geringe Strahlenbelastung, mit der das Gerät auskommt – und das mit höchster Bildqualität.

## ... und Versorgungsqualität

Zwei Touchscreen-Anzeigen ermöglichen schnelle Bildkontrollen und Verfahrensänderungen an der Konsole oder dem Röhrenkopf des Gerätes. Darüber hinaus visualisiert das System die Positionierung von Tuben oder peripher eingeführter Zentralvenenkatheter. Professor Weßling: „Für uns ist es vor Ort wichtig, dass uns verschiedene Ansichten der Röntgenaufnahme zur Verfügung stehen. Sie helfen uns einen Pneumothorax und die Lage eines Tubus zu beurteilen.

Außerdem erkennen wir auf einen Blick, ob ein Katheter richtig positioniert ist und können gegebenenfalls sofort eingreifen.“ Durch das schnelle Erkennen solcher Fehllagen konnte man im Clemenshospital die Therapiequalität und die Patientensicherheit weiter er-



Sibylle Bonse: „Das DRX Revolution ist leicht manövrierbar, man kann es wirklich um die eigene Achse bewegen, man kommt überall hin, ohne anzuecken. Das Gerät bietet eine sehr hohe Flexibilität am Patientenbett, das ist für unser Team eine große Erleichterung.“

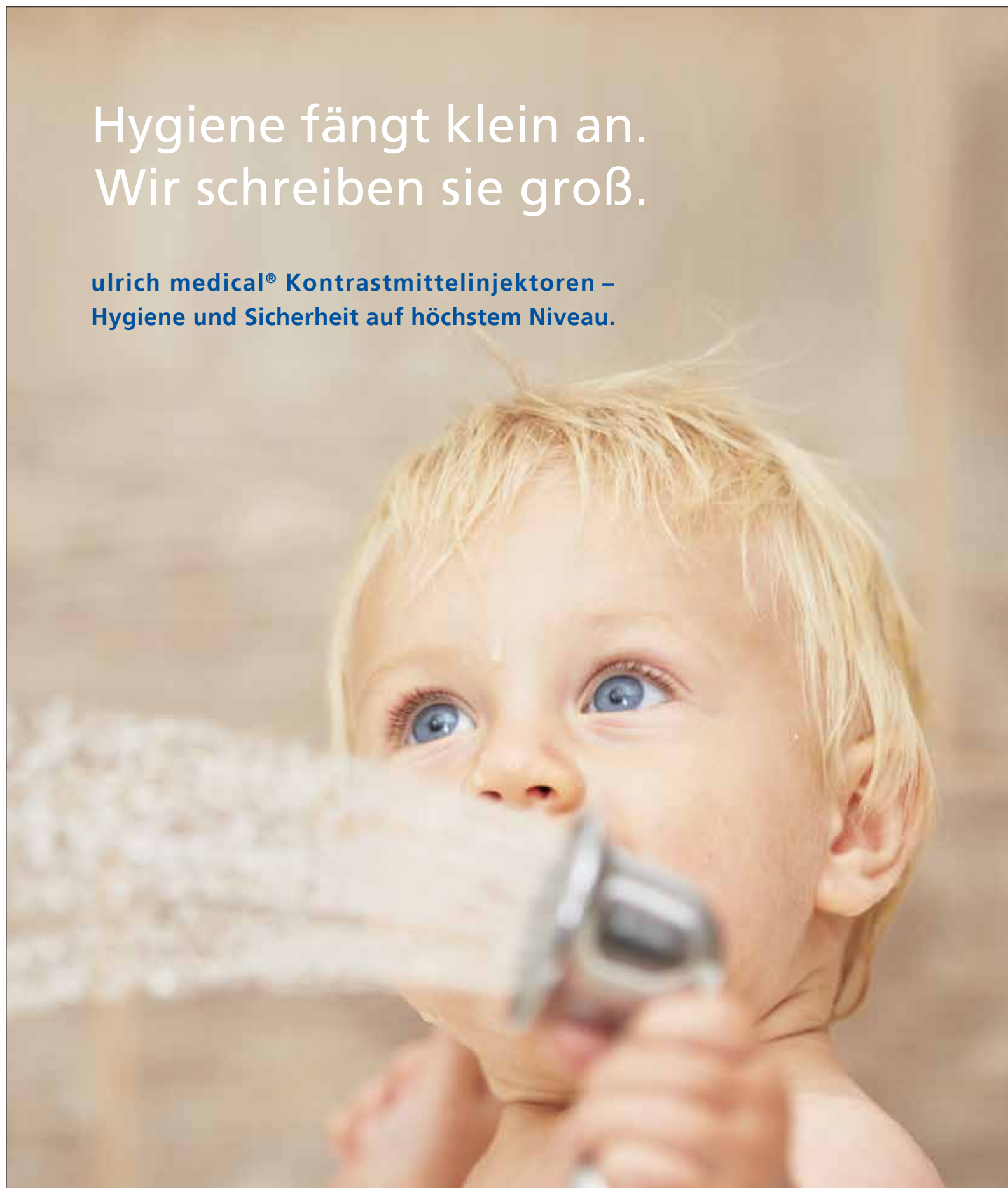höhen. Auch ein Pneumothorax kann sofort und unmittelbar versorgt werden. Ohne die schnelle Bildkontrolle vor Ort würden die Röntgenaufnahmen dem behandelnden Ärzteteam erst dann zur

Verfügung stehen, wenn die MTA zurück in der Röntgenabteilung ist, die Aufnahmen ausgelesen und die Daten in das Krankenhaus Netzwerk eingegeben hat.

Heute kann der behandelnde Arzt Befundaussagen in Echtzeit treffen, die eine sofortige Therapie nach sich ziehen. „Dies gilt auch für Thorax Situationen, die teilweise auch unmittelbar vor Ort therapiert werden müssen, damit der Patient nicht in Atemnot kommt“, erklärt Professor Weßling die Vorteile, die zu einer besseren Patientenversorgung auch im Notfall führen. ■

## Hygiene fängt klein an. Wir schreiben sie groß.

**ulrich medical® Kontrastmittelinjektoren –  
Hygiene und Sicherheit auf höchstem Niveau.**



[www.ulrichmedical.com](http://www.ulrichmedical.com)

100 Jahre

**ulrich**  
medical



# Alle Hände voll zu tun

## MTRAs in der neuroradiologischen Intervention

In der Radiologie gibt es die unterschiedlichsten bildgebenden Verfahren, die der Diagnostik zur Verfügung stehen, doch nur mittels CT, MRT und DSA ist die Möglichkeit zur Therapie und Histologie gegeben. Christin Flohr, MTRA am Universitätsklinikum Essen und seit acht Jahren in der DSA-Intervention tätig, berichtet von

Coiling von inzidentellen Aneurysmen und rupturierten Aneurysmen.

### Umfassende Abläufe

Die Durchführung einer Intervention ist Aufgabe des Radiologen, meist unterstützt durch einen Assistenzarzt. Steht dieser aus verschiedenen Gründen nicht zur Verfügung, begleiten auch

dem Richten aller notwendigen Materialien bis zur Dokumentation und Nachbereitung der Bilder – wir haben alle Hände voll zu tun.“ Erst wenn der Patient wieder auf der Station ist, der Untersuchungsraum wieder neu hergerichtet und alles für die nächste Untersuchung bereit ist, ist der Vorgang für den MTRA tatsächlich abgeschlossen.

### Materialkunde

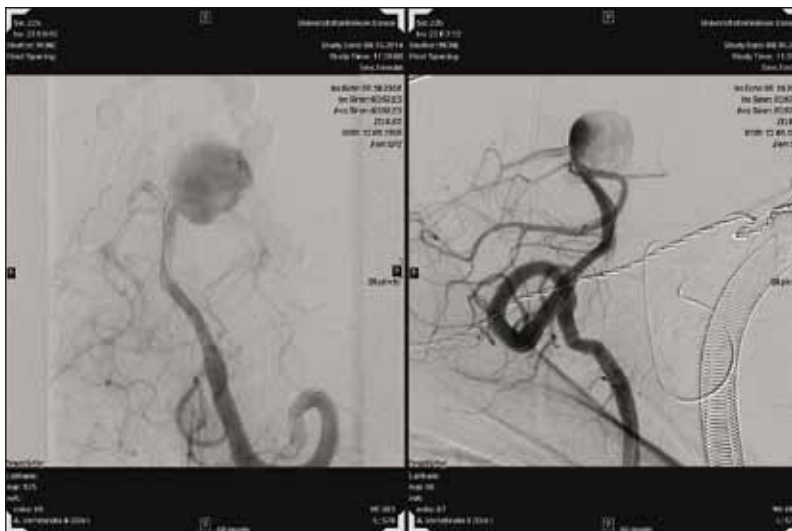Was wird für die DSA-Intervention benötigt? Sind die Utensilien griff- und einsatzbereit? Ist an alles gedacht? Diese und weitere Fragen müssen sich MTRAs bei jedem geplanten Eingriff aufs Neue stellen. Neben der Materialkunde sind Kenntnisse über die Notfallmedizin unabdingbare Voraussetzung für einen reibungslosen Ablauf. Es kann durchaus passieren, dass ein Patient während der Untersuchung plötzlich über Übelkeit klagt, sein Blutdruck absackt oder die Sauerstoffsättigung abfällt. In diesen Fällen muss eine schnelle Entscheidung über den weiteren Ablauf seitens des Radiologen getroffen werden. Wissen über die jeweiligen Medikamente muss vorhanden sein, die in der Regel durch den zuständigen MTRA verabreicht werden. Normalisieren sich die Vitalwerte des Patienten, kann die Untersuchung durchaus fortgesetzt werden.

### Rupturiertes Aneurysma

Bei der Behandlung einer Subarachnoidalblutung (SAB) wird grundsätzlich zwischen dem Coiling, einer bewährten Methode der Neuroradiologie, die den operativen Eingriff in vielen Fällen überflüssig macht, und dem Setzen eines Clips unterschieden, das im Rahmen einer neurochirurgischen Operation durchgeführt wird. Die Entscheidung wird je nach Lage, Konfiguration und Form des Aneurysmas getroffen.



Christin Flohr schloss 1999 die Ausbildung zur MTRA an der Schule für technische Assistenten in der Medizin am Universitätsklinikum Essen (UKE) ab. Zunächst war sie vier Jahre in der Orthopädie als MTRA tätig, bis sie 2006 schließlich an das Institut für Diagnostische und Interventionelle Radiologie und Neuroradiologie des UKE wechselte. Seit 2013 hat sie dort gemeinsam mit einer Kollegin die Teamleitung in der DSA inne. Die 33-jährige ist bereits als Rednerin auf mehreren Kongressen aufgetreten, wie auf dem Deutschen Röntgenkongress, dem Rheinisch-Westfälischen MTRA-Symposium oder dem MTRA-Kongress in Essen.



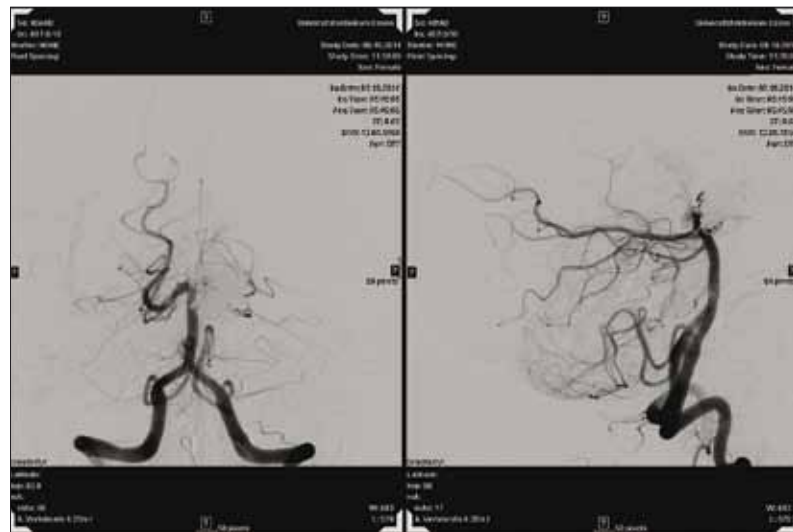
den praktischen Anforderungen, denen sie und ihre Kollegen tagtäglich gerecht werden müssen. Neben dem fachlichen Know-how stehen Organisation und Patientenmanagement im Vordergrund.

Die DSA ist eine komplexe Methode, die sowohl in der Allgemeinradiologie als auch in der Neuroradiologie Anwendung findet. Typische neuroradiologische Interventionen sind zum Beispiel Stenting von Gefäßstenosen, Thrombektomien/Schlaganfalltherapie, Embolisierungen einer AVM oder eines Meningeoms, Vertebroplastie und das

Prä Coiling: Darstellung des Aneurysmas in zwei Projektionen; 60-jährige Patientin mit einem Aneurysma an der Arteria cerebri posterior

die MTRAs die Vorgänge am Untersuchungstisch.

Die Aufgaben und Verantwortlichkeiten sind sehr vielschichtig. Christin Flohr: „Anfangen von der Einbestellung des Patienten und seiner Lagerung auf dem Untersuchungstisch über die Vorbereitung der Untersuchung und



Post Coiling: Abschlusskontrolle nach endovaskulärer Versorgung mittels Coil und Stent

Wird ein Patient mit Verdacht auf SAB in die Klinik geliefert, liegt oftmals eine native Schädel-CT aus einem auswärtigen Krankenhaus vor, zur Vervollständigung kann zusätzlich eine Gefäßdarstellung mittels CT durchgeführt werden. Bestätigt sich der Verdacht auf ein Aneurysma, geht der Patient direkt in die Angiographie. Nicht jeder Patient, der mit einer SAB kommt, befindet sich in einem kritischen Zustand. Trifft das allerdings zu, sind die Kollegen der Anästhesie von Beginn an bei der Untersuchung anwesend. Ansonsten erfolgt die reine diagnostische Angiographie bei einem wachen Patienten. Bestätigt sich

das Aneurysma in den angefertigten Serien, werden die Kollegen der Neurochirurgie dazugezogen und das weitere Prozedere wird besprochen. Wird die Entscheidung für das Coiling getroffen, wird der Anästhesist informiert und der Patient wird auf dem Untersuchungstisch intubiert und für den interventionellen Eingriff vorbereitet.

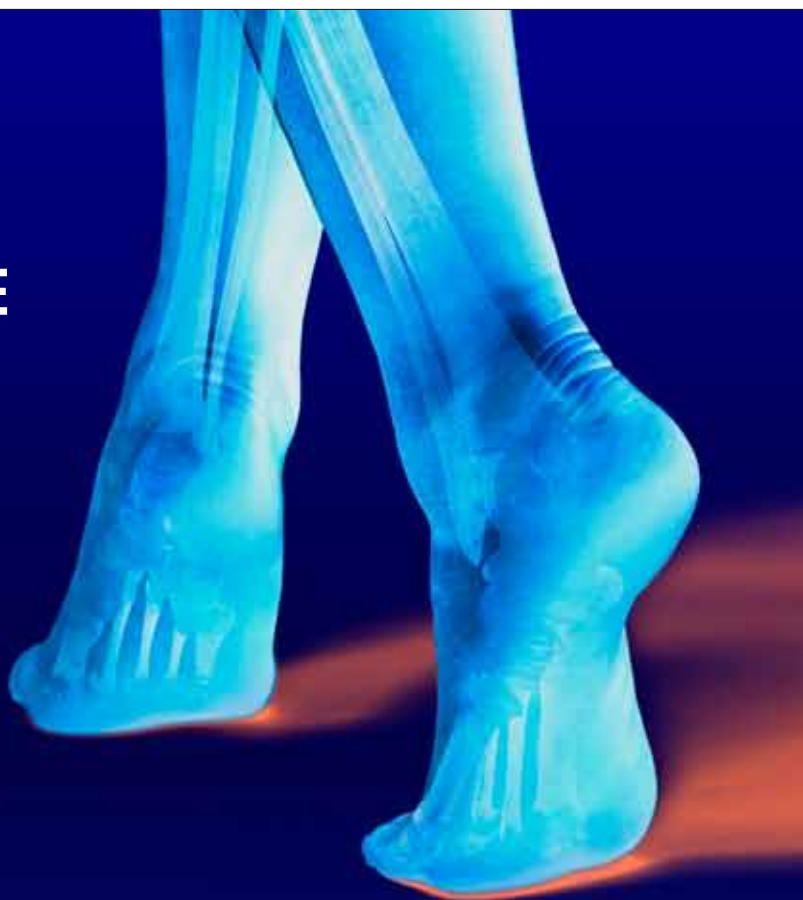Ist die Entscheidung für die endovaskuläre Versorgung getroffen, liegt es in der Verantwortung der MTRA, die verfügbare Materialbandbreite zur Verfügung zu stellen, sodass für diverse Eventualitäten vorgesorgt ist. Das Verfahren des Coilings, also die Sondierung mittels Mikrokatheter und Auffüllen des Aneurysmas mit Coils (kleine Platinspiralen), kann innerhalb von 20 Minuten sehr schnell abgeschlossen sein, aber auch zwei bis drei Stunden dauern. Gelingt das Coiling nicht, bleibt nur noch die neurochirurgische OP.

### Saubere Dokumentation

Die fachkundige Bedienung der biplanaren Angiographieranlage ist eine weitere wichtige Aufgabe der MTRA. Sie dient vor allem der detaillierten Dokumentation des Eingriffs: Bildbearbeitung beziehungsweise Bildnachverarbeitung, Archivierung der angefertigten Serien, Dokumentation des verbrauchten Materials, der verwendeten Kontrastmittelmenge und der Dosis, vollständiges Patientenprotokoll etc. Alles, was im Zuge der Abrechnung der Untersuchung von Belang ist, wird hier gespeichert und aufbereitet. „Alles in allem ein sehr aufwendiges Verfahren, das uns MTRAs viel Wissen und Verantwortung abverlangt. Aber das macht es auch so abwechslungsreich – vor allem für die neuroradiologischen Untersuchungen kann ich mich immer wieder aufs Neue begeistern“, schließt Christin Flohr.

**FOLLOW PATIENT PATHWAYS. ABOLISH HEALTHCARE BARRIERS.**

*RKR 2014, Stand #53  
Besuchen Sie uns!*



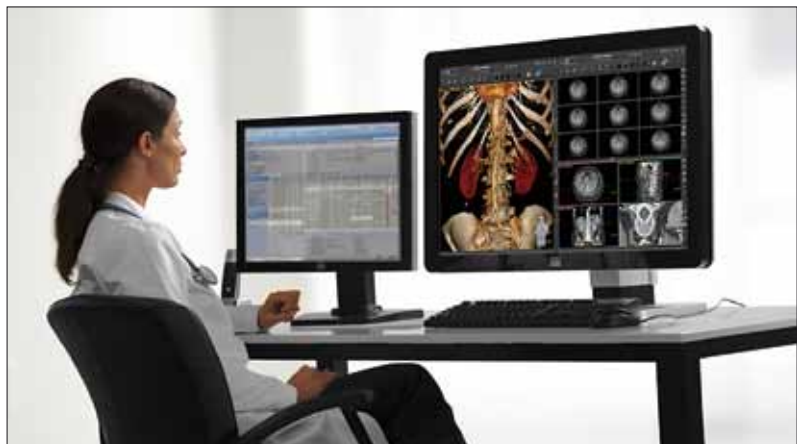**SECTRA**

Knowledge and passion

CAPTURE | STORE | ACCESS & EXCHANGE

**Veranstaltungshinweis:**  
Tagungsraum 1 + 2  
Fr., 07.11., 14:30–15:00 Uhr  
MTRA-Arbeitsbereich  
Interventionen  
C. Flohr, Essen  
Session: MTRA-Programm,  
Block III: Interventionen





# Auf Gesundheit fokussiert agieren

## Wenn jedes Detail stimmt

Der Bereich Imaging fokussiert neben CR-Systemen auf umfangreiche Direkt-radiographielösungen: vom mobilen DX-D 100, dem kompakten U-Arm-System DX-D 300, den decken- und bodenmontierten DR-Räumen DX-D

600 und DR 400 bis hin zum multifunktionalen 3-in-1 Arbeitsplatz DX-D 800. Höchste Flexibilität bieten umfangreiche DR Retrofit-Lösungen. Die DR-Detektoren im Kassettenformat – kabellos oder kabelgebunden – passen zu fast jedem Röntgenaufnahmeplatz. Die

selbstadaptive Bildverarbeitungssoftware Musica, kontinuierlich optimiert und nunmehr in der dritten Generation, sorgt für konstante, kontrastreiche Röntgenaufnahmen und für eine sichere Befundung: sie funktioniert vollautomatisch, ist einfach zu bedienen und zu installieren und zieht das Maximum an Informationen aus jedem klinischen Röntgenbild.

**Agfa HealthCare auf dem RKR:**  
Stand-Nr. 43  
[www.agfahealthcare.de](http://www.agfahealthcare.de)

**A**ls ein weltweit führender Anbieter IT-gestützter klinischer Workflow- und diagnostischer Bildmanagementlösungen bietet Agfa HealthCare mit ihren up-to-date Produkten eine optimale Patientenversorgung.

Als vollständig integrierte RIS/PACS Lösung bietet sich Orbis RIS und Impax für jeden Radiologen an. Dabei bildet Impax EE mit Orbis RIS eine einheitliche High Level-Systemlösung: vom radiologischen Arbeitsplatz bis hin zur Befund- und Bildverteilung. Multimediale Formate wie .jpg, .avi und .pdf können komplett ausgetauscht werden. Hierzu bedient sich Agfa HealthCare unter anderem am Integrationsprofil IHE XDS.



## Spezialisierte Mammographie-Befundung

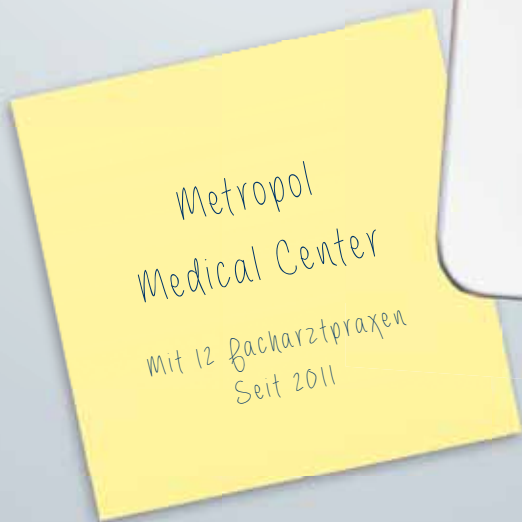
Neben der bewährten kurativen Mammographie-Befundung ermöglicht die im RIS integrierte Mammographie-Doppelbefundung dem Anwender eine unabhängige Befundung. Hierbei kann zusätzlich zu einem ausführlichen Befundtext auch eine Klassifikation nach BI-RADS und ACR vorgenommen werden. Orbis RIS nimmt automatisiert den Abgleich der Klassifikation vor und leitet eine eventuelle Konsensuskonferenz ein. Beim Öffnen einer entsprechenden Untersuchung zeigt Impax alle Bilddaten im Ursprungszustand an. Dies gewährleistet, dass die Befunder nicht durch zuvor vorgenommene Einstellungen beeinflusst werden. Anwendungsspezifische Hängungen mit automatischer Brust-Detektion und angepassten Ausrichtungen werden unmittelbar bereitgestellt. Weiter gibt es Spezialfunktionen, die den Anforderungen einer modernen Mammographie-Diagnostik entsprechen.

## Erfolgreiches Praxismanagement

Das Radiologie-Informationssystem Atrium RIS bietet Praxen und Medizinischen Versorgungszentren einen effizienten, benutzerfreundlichen Workflow und einen kontinuierlichen Überblick über den aktuellen Patientenstatus: von der Terminplanung über die Befundung bis hin zur Abrechnung.

[www.apobank.de/firmenkunden](http://www.apobank.de/firmenkunden)

# Die Kunst, Erfolgsgeschichten zu schreiben.



## Analysieren. Finanzieren. Realisieren. Mit der Nr. 1 im Gesundheitswesen.

Wie entsteht ein Erfolgsprojekt? Durch individuelle Beratung und ganzheitliche Betreuung. Wir begleiten Ihr Vorhaben von der ersten Idee bis zur erfolgreichen Umsetzung. Und weit darüber hinaus.

Kontaktieren Sie uns unter: [firmenkunden@apobank.de](mailto:firmenkunden@apobank.de)

Weil uns mehr verbindet.  deutsche apotheker- und ärztebank



# Das Unerwartete erwarten

## MTRA-Workshop: Zwischenfälle in der Radiologie

**S**tellen Sie sich vor: Während einer ganz normalen Routineuntersuchung in Ihrer radiologischen Praxis fängt ein Patient plötzlich in der Röhre an zu krampfen. Hand aufs Herz: Wüssten Sie, wie Sie sich in dieser Situation am besten verhalten sollen? Auf dem RadiologieKongressRuhr 2014 gibt Rettungsassistentin und Brandmeisterin Stefanie Detje wertvolle Tipps, welche direkten Erstmaßnahmen man als MTRA ergreifen kann, noch bevor der Notdienst eintrifft.

Wenn Stefanie Detje als Rettungsassistentin im Einsatz ist, besteht der häufigste Kontakt zur Radiologie, wenn Personen Opfer eines Unfalls geworden sind und im CT auf innere Verletzungen untersucht werden müssen. Treten bei den Betroffenen dann tatsächlich innere oder Hirnblutungen auf, können sie noch während der ra-

diologischen Untersuchung spontan anfangen zu krampfen. Ähnliches gilt auch für Schlaganfallpatienten oder Epileptiker. Im Krankenhaus gibt es für solche Notfälle den Herzalarm, im niedergelassenen Bereich nicht. Zwischen Notruf und Eintreffen des Rettungsteams ist das Personal hier also auf sich gestellt – bis zu acht Minuten, denn so lange ist die offizielle Hilfsfrist für Rettungsdienst und Feuerwehr.

Wer als MTRA jedoch die Symptome eines Krampfanfalls, einer Blutung oder anderer Zwischenfälle kennt, kann bereits vor Ankunft eines Mediziners wichtige Erstmaßnahmen einleiten, sagt Stefanie Detje: „Die MTRAs dürfen die meisten Medikamente zwar nicht selbst verabreichen, aber wenn sie sich damit auskennen, können sie die richtigen Mittel schon einmal bereitstellen und vorbereiten. Das spart eine

Menge Zeit und kann im Ernstfall Leben retten.“ Einer der am häufigsten auftretenden Zwischenfälle in der Radiologie ist eine Kontrastmittelreaktion. Diese kann von leichten Unverträglichkeiten wie Juckreiz, Quaddelbildung, Brech- oder Hustenreiz bis zu einem schweren anaphylaktischen Schock reichen. Insbesondere Patienten, die das erste Mal eine Untersuchung mit Kontrastmittel haben, verfügen über keinerlei Vorwissen darüber, ob sie allergisch reagieren oder nicht. „Bei einer Anaphylaxie sollte nicht nur der Rettungsdienst, sondern unbedingt auch der Notarzt alarmiert werden“, betont die Expertin, „wenn der Patient selbst nicht ansprechbar ist, benötigen wir außerdem anamnestische Informationen von den Praxismitarbeitern, ob eventuell andere Allergien oder Vorerkrankungen bekannt sind, aus denen wir



Stefanie Detje arbeitet seit Oktober 2011 als Rettungsassistentin und Brandmeisterin bei der Feuerwehr Dortmund. Zuvor war sie insgesamt elf Jahre für den Malteser Hilfsdienst tätig, davon 3,5 Jahre in Wesel und 7,5 Jahre in Düsseldorf. Nach dem Schulabschluss absolvierte sie ein Jahrespraktikum im Evangelischen Bethesda-Krankenhaus Essen. Es folgten die Ausbildungen zur Rettungsassistentin, später Rettungsassistentin und zuletzt zur Brandmeisterin. Heute bildet die 33-Jährige selbst den Rettungsdienstnachwuchs aus.

wichtige Rückschlüsse ziehen können.“ Des Weiteren sollte man dem Rettungsdienst immer den Hinweis geben, dass Metallteile im MRT-Bereich nicht mitgeführt werden dürfen, da sie von dem starken Magnetfeld erhitzt oder angezogen werden können. Nicht jeder Rettungsdienstler denkt im Eifer des Gefechts daran.

Am wichtigsten ist Stefanie Detje jedoch eine Sache: „Der Patient sollte unter keinen Umständen allein gelassen werden. Es ist schon vorgekommen, dass ich zu einem Einsatz gerufen wurde und der Patient lag ohne jegliche Beobachtung im Untersuchungszimmer. Im schlimmsten Fall hätte er einen Herz-Kreislauf-Stillstand erleiden kön-

nen, der primär unbeobachtet geblieben wäre. Außerdem sind die meisten Patienten nach einem Zwischenfall aufgewühlt und verunsichert. Es tut einfach gut zu wissen, dass da noch jemand ist.“

**Veranstaltungshinweis:**  
Tagungsraum 1+2  
Fr., 07.11., 16:30–17:00 Uhr  
Zwischenfälle in der Radiologie, Erstmaßnahmen  
S. Detje, Haltern am See  
MTRA-Fortbildung, Block IV

Dosissparen bei der CT ist ein Spagat für die Ärzte

# So niedrig wie möglich, so hoch wie nötig

**E**xakte Bilder aus dem Körperinneren, die in kürzester Zeit vorliegen, bilden die Grundlage einer präzisen Diagnostik. Die Computertomographie (CT) ist dank ihrer Diagnosequalität und -geschwindigkeit aus der täglichen Praxis nicht mehr wegzudenken. Doch die Radiologie als strahlendiagnostisches Fach sieht sich einem Dilemma ausgesetzt: „Die Bedenken hinsichtlich der Strahlenbelastung und der damit verbundenen Risiken verstärken den Ruf nach Systemen, die die Belastung verringern, aber dennoch eine hohe Bildqualität liefern“, erklärt PD Dr. Sebastian Keil, Oberarzt an der Klinik für Diagnostische und Interventionelle Radiologie an der Universitätsklinik der RWTH Aachen.

Jeder Mensch ist natürlicher und zunehmend auch nicht natürlicher – im Wesentlichen medizinischer – Strahlenbelastung ausgesetzt. Laut Keil wachse die Anzahl der durchgeführten CT stetig – und sie stellen zwischenzeitlich den Hauptteil der medizinischen Strahlenbelastungen. Deshalb müssen die Ärzte einen Spagat schaffen: Sie verfügen über eine starke diagnostische Waffe, mit deren Einsatz jedoch eine hohe Strahlenbelastung einhergeht. Doch wie können die Ärzte die Strahlenbelastung reduzieren und gleichzeitig eine optimale Bild- und Befundqualität halten? „Für radiologische Untersuchungen gilt generell

das ALARA-Prinzip“, erläutert Keil. ALARA steht für „As Low As Reasonably Achievable“ – so niedrig wie möglich, so hoch wie nötig. Der Anspruch ist, stets einen optimalen Kompromiss zwischen benötigter Bildqualität und Dosis zu finden. „Unsere Aufgabe ist es, gute Diagnosen zu stellen – und nicht etwa, besonders schöne Aufnahmen zu erzeugen“, unterstreicht Keil, „je wichtiger die Dosis für die Diagnose ist und je wichtiger die Diagnose für den Patienten ist – desto mehr Dosis ist zu rechtfertigen.“

An erster Stelle der Strahlendosisreduktion steht natürlich die Indikationsstellung. Der Radiologe sollte die Indikationen mit dem Zuweiser besprechen. Dabei wird geklärt, ob eine CT tatsächlich notwendig ist oder ob der Befund auch mit einer strahlungsärmeren oder strahlungsfreien Modalität erzielt werden kann. „Der Radiologe ist gemäß Röntgenverordnung derjenige, der das für die Lösung eines klinischen Problems angemessene Untersuchungsverfahren auswählt. Und er ist derjenige, der die Anwendung von Röntgenstrahlen gegenüber dem Patienten zu verantworten hat.“ Sofern man sich für eine CT entschieden hat, sollte die klinische Fragestellung so eingegrenzt sein, dass möglichst gezielt untersucht werden kann. „Das heißt: Sie müssen wissen, worum es geht, und müssen wissen, welche Fragestellung mit welcher Technik am besten zu untersuchen ist“, erklärt Keil.

### Intelligente Technik in neuen Geräten

Neben diesen grundsätzlichen strahlenhygienischen Gesichtspunkten, die sich schon durch gute radiologische Praxis ableiten lassen, existiert eine Vielzahl neuer technischer Ansätze, mit denen

sich bei gleichbleibender Bildqualität die Dosis deutlich senken lässt. Geräte der neuesten Generation verfügen über Dosismodulationstools, die die Strahlendosis an die individuelle Physiognomie des Patienten und die Strahlendosis je nach Körperregion anpassen. „Durchleuchtet man beispielsweise das Abdomen von vorn nach hinten, ist die Durchdringtiefe geringer als beim Strahlengang von der Seite. Neuere Scanner berücksichtigen automatisch, dass entsprechend der anatomischen Region weniger Strahlung eingesetzt wird.“

Zudem wurde auch eine organsensitive Dosismodulation entwickelt. „Neue Studien zeigen zum Beispiel, dass die weibliche Brust noch strahlensensibler ist als angenommen. Sie hat einen höheren biologischen Wichtungsfaktor als andere Körperteile. Wenn also die weibliche Brust frontal durchleuchtet wird – diese also im Hauptstrahlengang liegt –, reduziert das CT-System automatisch die Dosis“, erläutert Keil. Im Bereich der Herz-Bildgebung gibt es EKG-gesteuerte oder getriggerte Dosismodulationen. Hier wird die Bildakquisition an den Herzzyklus angepasst, sodass möglichst wenige Bewegungsartefakte entstehen, weil zum Beispiel bei diastolischer Triggerung ein Zeitpunkt relativer myokardialer Ruhe zur Datenakquisition genutzt wird.


Die iterative Bildrekonstruktion führt den Vergleich bereits rekonstruierter Bilddatensätze mit den tatsächlich aufgenommenen Messrohdaten durch, um auf diese Weise Ungenauigkeiten zu ermitteln und im nächsten Schritt anhand dieses Vergleichs zu korrigieren. Dieser hohe Rechenaufwand hat in der Vergangenheit verhindert, dass sich das Verfahren der iterativen Bildgebung in der klinischen Praxis etablierte. Moderne Computertomographen sind



Nach seinem Studium der Humanmedizin an der Julius-Maximilians-Universität Würzburg promovierte Sebastian Keil im Jahr 2006 zum Thema „Evozierte Potenziale bei Patientinnen mit Anorexia nervosa im Vergleich mit gesunden Personen“. Seit 2010 ist der Facharzt für Radiologie Oberarzt an der Klinik für Diagnostische und Interventionelle Radiologie des Universitätsklinikums der RWTH Aachen. Seine Habilitation schloss er 2013 mit dem Thema „Computerassistierte Diagnostik in der radiologisch-morphologischen Auswertung des Therapieansprechens bei onkologischen Patienten“ ab.

jedoch darauf ausgelegt, in kürzester Zeit riesige Datenmengen zu erzeugen und zu verarbeiten und somit die iterative Bildrekonstruktion realistisch umzusetzen. Das durch den Rechenfortschritt der iterativen Bildrekonstruktion verminderte Bildrauschen führt zu einer gleichbleibenden Bildqualität bei verminderter Strahlendosis. In der Diskussion um die Reduktion der Strahlenbelastung nimmt Keil einen pragmatischen Standpunkt ein: „Wenn eine sinnvolle Indikation für die CT steht, soll und kann der Arzt auf jeden Fall eine CT anwenden.“

**Veranstaltungshinweis:**  
Congress-Saal  
Do., 06.11., 11:30–12:00 Uhr  
Dosis sparen im CT: Wie funktioniert das in der Praxis?  
S. Keil, Aachen  
Session: CT-Dosis



## Eine Burg für den Bergbau

Wie eine mittelalterliche Burg ragt der Förderturm der Zeche Hannover in den Himmel des Bochumer Nordens. Schon die Zeitgenossen waren beeindruckt von der trutzigen Architektur. Prachtstück im Innern der Maschinenhalle ist die Dampfördermaschine aus dem Jahr 1893. Es ist das älteste Exemplar, das im

Ruhrgebiet an einem Originalstandort erhalten blieb. Die Atmosphäre harter Arbeit prägt das Innere des mächtigen Malakowturms aus dem Jahr 1857. Hier fuhren die Bergleute in den 750 Meter tiefen Schacht ein, hier kam die Kohle aus der Tiefe zu Tage – bis die Zeche Hannover 1973 als letztes Bochumer Bergwerk schloss.

Seit einigen Jahren fördert die Zeche Hannover Kultur statt Kohle, denn sie ist heute ein Standort des Westfälisches Industriemuseums vom Landschaftsverband Westfalen-Lippe. Sonderausstellungen und Veranstaltungen finden das ganze Jahr über statt.



# And the winner is ...

Verleihung der RWRG-Vortragspreise

Zum ersten Mal verleiht die Rheinisch-Westfälische Röntgengesellschaft (RWRG) in diesem Jahr Preise für die besten Vorträge auf dem RadiologieKongressRuhr 2013. Im Rahmen des Abendempfangs „Medizin trifft Industrie“ am Donnerstag werden Dr. Thorsten Pöppel für den besten Vortrag im Arzt-Programm und Dr. Norbert Meier für das MTRA-Programm ausgezeichnet. Beide Preisträger sind hochgeehrt über ihre Auszeichnung – und noch etwas haben sie gemeinsam: Beide Referenten sind weder Radiologe noch MTRA, sondern ergänzen das Fach von benachbarten Disziplinen.

## Zivildienst als Glücksfall

Dr. Norbert Meier ist Medizinphysiker am Institut für Klinische Radiologie am Universitätsklinikum Münster. In seinem preisgekrönten Vortrag hat er den MTRA einen umfassenden Überblick über derzeitige und mögliche zukünftige Verfahren zur Vermeidung von Artefakten bei CT-Aufnahmen gegeben. Für die sehr anschauliche Präsentation, die er jetzt auch im Unterricht der MTRA-Schüler in Münster nutzt, hat er nicht nur systematisch die bestehenden Kniffe und Techniken zusammengetragen, wie zum Beispiel das Vermeiden des Hounsfield-Balkens oder von Aufhärtungsartefakten durch Metallimplantate, sondern er hat sich auf Kongressen bei der Industrie auch ganz gezielt nach neuen Entwicklungen umgesehen.

Der Weg in die Radiologie führte für Dr. Meier über den Zivildienst. Nach seinem Physikstudium an der Westfälischen Wilhelms-Universität Münster absolvierte er den 18-monatigen Dienst am Münsteraner Institut, das damals noch unter der Leitung von Prof. Dr. Peters stand. „Dort habe ich die Medizin kennengelernt und gemerkt, dass die Physik hier sehr spannend ist und man mit ihr viel bewegen kann“, schildert der Physiker seine Entscheidung für diesen Bereich, in dem er sich sofort zu Hause gefühlt habe und an dem ihn die interdisziplinäre Arbeit mit der Chemie, der Physik und der Biologie in der Medizin reizte. Dr. Meiers Begeisterung stieß auf Gegenliebe. Chefarzt Peters war so angetan von dem Neuzugang, dass er ihm nach Ablauf des Zivildienstes eine Stellenzusage für das folgende Jahr gab und sogar noch eine Arztstelle für den Medizinphysiker opferte. So bildete er seit 1990 gemeinsam mit Dipl.-Ing. Horst Lenzen und Prof. Dr. Martin Fiebich, der heute an der FH Gießen lehrt, das Physikerteam, das die Mediziner in ihren Forschungsvorhaben unterstützt. Seit 1991 unterrichtet er als Dozent für Radiologische Diagnostik auch die angehenden MTRA im zweiten Ausbildungsjahr in Münster. Auch hier liegt ihm sehr am Herzen, die Physik auf praktische Art und berufsbezogen zu unterrichten.

„Theoretisch muss zwar jede MTRA die Blochgleichung für Magnetismus kennen, aber bei der Lösung eines Problems hilft sie nicht weiter. Deshalb stehen die Möglichkeiten der einzelnen Modalitäten und was man verändern kann im Mittelpunkt meines Unterrichts“, so Meier, der im Übrigen sehr bedauert, dass die deutsche Ausbildung im Ausland keine Anerkennung findet. „Das Niveau der Ausbildung in Deutschland ist sehr hoch, es entspricht von der Dauer her einem Fachhochschulstudium. Aufgrund des fehlenden Diploms dürfen unsere MTRA im Ausland nur zugucken, aber keinesfalls mitarbeiten. Das ist sehr schade und sollte sich schnell ändern.“

## PET-CT als treibende Kraft

Für das Arzt-Programm wird Dr. Thorsten Pöppel, Oberarzt an der Klinik für Nuklearmedizin des Universitätsklinikums Essen, ausgezeichnet. Er hat den Radiologen PERCIST (Positron Emission Response Criteria in Solid Tumors) als Klassifikation für die Response-Beurteilung solider Tumoren im FDG-PET-CT vorgestellt. „Von einem mehrheitlich angewendeten Standard, wie er mit den RECIST-Kriterien für eine CT-Untersuchung vorliegt, sind wir noch entfernt. Trotzdem ist PERCIST ein Meilenstein in der nuklearmedizinischen Beurteilung von Tumoren. Denn die Empfehlungen definieren grundsätzlich Aussagen darüber, ab wann die Abnahme des Metabolismus eines Tumors als Ansprechen auf eine Therapie eingestuft werden kann“, erklärt Dr. Pöppel.

Neuere Therapieverfahren, die anders als die klassische Strahlen- oder Chemotherapie zielgerichtet in den Tumorstoffwechsel eingreifen, zeigen

ihre Wirkung oftmals nicht mehr in Form eines Zelluntergangs und folgender Größenregredienz der Tumoren. Deshalb ist eine Beurteilung mit den klassischen radiologischen Größenkriterien oftmals nicht möglich. Die Nuklearmedizin hingegen kann den Rückgang des Tumorstoffwechsels und damit ein Therapieansprechen sehr frühzeitig bestimmen.

Dr. Pöppels Interesse für die Nuklearmedizin wurde während seiner Promotion über die PET-Untersuchung des Herzens bei Arrhythmiepatienten an der Universität Düsseldorf geweckt. Nach der Facharztzubereitung wechselte er an die Universitätsklinik Essen, weil es hier eines der ersten Zentren in Europa gab, das über einen PET-CT verfügte. „In Essen ist die PET-CT-Diagnostik durch das Westdeutsche Tumorzentrum gerade im Bereich der Onkologie sehr präsent, auch sind viele Patienten in Studien eingebunden. Da ergibt sich die Response-Beurteilung zwangsläufig“, begründet der Nuklearmediziner sein Interesse an diesem Gebiet.

Sein aktueller Forschungsschwerpunkt ist die Diagnostik und Therapie neuroendokriner Tumoren (NET), bei denen die PERCIST-Kriterien jedoch eher eine untergeordnete Rolle spielen, da diese Tumoren öfter keinen pathologischen Glukosestoffwechsel, sondern eine Somatostatinrezeptorüberexpression aufweisen. NET werden deshalb seltener mit der FDG-PET-CT und vorwiegend mit der Somatostatinrezeptor-PET-CT untersucht. Für diese spezielle Tumorerkrankung ist das Universitätsklinikum Essen von der European Neuroendocrine Tumor Society (ENETS) als Center of Excellence zertifiziert worden. Als verantwortlicher Oberarzt sitzt Dr. Pöppel in der zuständigen Tumorkonferenz und er forscht darüber für seine Habilitation. ■



Dr. Norbert Meier hat nach dem Physikstudium an der Westfälischen Wilhelms-Universität Münster seinen Zivildienst in der Radiologie des dortigen Universitätsklinikums abgeleistet. Nach Absolvierung des Dienstes und einer Weltreise kehrte er 1991 an das Institut zurück und bildet seitdem gemeinsam mit zwei Kollegen das Team der Medizinphysiker. Dr. Meier ist Dozent der MTRA-Schule des Universitätsklinikums Münster.



Als gebürtiger Rheinländer absolvierte Dr. Thorsten Pöppel sein Studium, seine Promotion und seine Facharztzubereitung zum Nuklearmediziner an der Heinrich-Heine-Universität und dem Universitätsklinikum in Düsseldorf. 2007 wechselte er an die Klinik für Nuklearmedizin des Universitätsklinikums Essen. Thorsten Pöppel ist Mitglied in zahlreichen nationalen und internationalen nuklearmedizinischen Vereinigungen und Leiter des Arbeitsausschusses Therapie der Deutschen Gesellschaft für Nuklearmedizin (DGN).

## Bestens aufgeklärt im Wartezimmer

Das Magazin „Medizin mit Durchblick“, herausgegeben von der Deutschen Röntgengesellschaft, ist eine Zeitschrift für den Wartebereich Ihrer Praxis oder Klinik: Es bringt Patienten die Welt der Radiologie näher und verkürzt gleichzeitig die Zeit im Wartezimmer. „Medizin mit Durchblick“ ist eine Weiterentwicklung der gleichnamigen Informationsinitiative aus dem Jahr 2011.



**Bequem online bestellen:** Am 15. Mai ist die dritte Ausgabe erschienen mit Wissenswertem rund um den Themenkomplex Knie und Knochen sowie interessanten Patientengeschichten. Schauen Sie ins E-Paper, und bestellen Sie für Ihr Wartezimmer auf [www.drg.de](http://www.drg.de)

**„Medizin mit Durchblick“ im Abo beziehen:** Sie möchten keine Ausgabe mehr verpassen? Dann werden Sie Abonnent unseres Magazins. Klicken Sie dazu im Bestellvorgang die gewünschte Abo-Menge an und Sie erhalten unser Magazin stets pünktlich zum Erscheinungstermin (Frühling/Herbst). Die Lieferung der Hefte wird sofort ausgelöst, die Rechnung der Sendung beigelegt. Das Abo läuft bis auf Widerruf und ist jederzeit kündbar.

# iNteract +™

Intelligent Informierte Bildgebung  
vom Marktführer der modernen Visualisierung.

Besuchen Sie uns auf dem RSNA 2014 | Halle A, Stand 4100

VNA PACS 3D EMR  
XDS Optik Sprache 2D Portal Informatik Sicherheit  
Video ECM Mobilität HIE

[info@terarecon.com](mailto:info@terarecon.com) | [www.terarecon.com](http://www.terarecon.com) | +49 69 9510 352 0

TeraRecon, AquariusNet, Aquarius Workstation und VolumePro sind geschützte Warenzeichen von TeraRecon, Inc. Aquarius, iNtuition und das iNtuition Logo, iNteract+ und das iNteract Logo sind geschützte Warenzeichen von TeraRecon, Inc. Copyright © 2014 TeraRecon, Inc. Alle Rechte vorbehalten. 102914AQ-A/EH-H1

**TERARECON**

### Veranstaltungshinweis:

Foyer  
Do., 06.11., ab 18:30 Uhr  
Abendempfang „Medizin trifft Industrie“ mit Verleihung der RWRG-Vortragspreise des RadiologieKongressRuhr 2013



# Das Handgelenk interdisziplinär

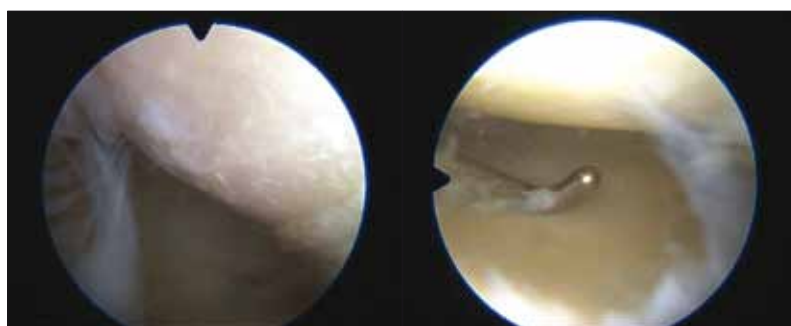
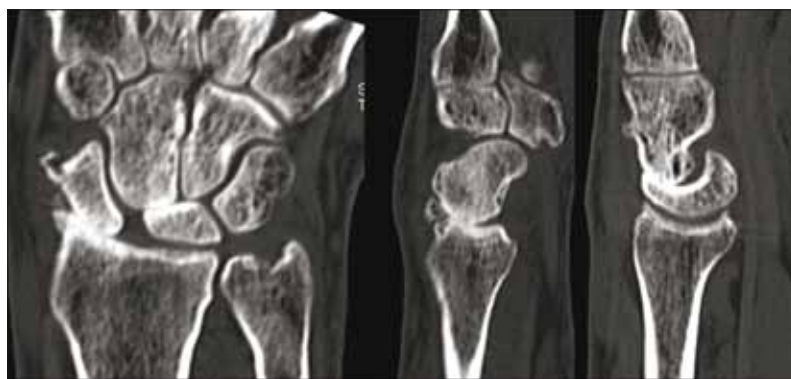
## Läsionen des TFCC und skapholunäre Dissoziation

Der Radiologe in der niedergelassenen Praxis bekommt von zuweisenden Kollegen häufiger Patienten mit der Fragestellung nach unklarem Handgelenkschmerz. Nicht selten verbirgt sich dahinter eine skapholunäre Dissoziation (SLD) oder eine Läsion des triangulären fibrokartilaginären Komplex (TFCC). „In erster Linie handelt es sich bei beiden Erkrankungen um traumaassoziierte Läsionen, zum Beispiel nach einem Sturz auf das Handgelenk. Sie können aber auch durch andere Ursachen hervorgerufen werden; so können Läsionen des TFCC häufig auch degenerativ bedingt auftreten. Die skapholunäre Dissoziation ist eine der häufigsten karpalen Instabilitätsformen überhaupt und kann unbehandelt zu ausgeprägten chronischen Beschwerden unter dem Bild eines karpalen Kollaps (SLAC Wrist) führen“, umreißt Dr. Thomas Magin sein diesjähriges Thema beim Niedergelassenen-Workshop „Bildgebung im Dialog mit dem Orthopäden“.

Wie auch bei seinem Kollegen Dr. Eckhard Mielke steht in seinem Teil des Workshops nicht primär die radiologische Expertise im Mittelpunkt, sondern es soll im Gegenteil die Sicht des

arthroskopierenden Kollegen gehört werden, vertreten durch Dr. Roderich Heikenfeld: Was ist wichtig an unseren Bildern? Wie leitet der Orthopäde seine Therapieentscheidungen ab und wie hilfreich sind die Einteilungen, die unter Umständen getroffen wurden? „Vor allem möchten wir Arthroskopiebilder zeigen und den MRT-Bildern gegenüberstellen. Nur so können wir sehen, wie die Strukturen im wahren Leben aussehen, und erkennen, wo die MRT ergänzende Informationen liefert“, so Mielke.

Die MRT-Untersuchung ist Teil einer Kaskade von Untersuchungen, die im Rahmen der Diagnostik von SLD und Läsionen des TFCC abläuft. Nach der klinischen Untersuchung, konventionellen Röntgenaufnahmen und gegebenenfalls Röntgen-Stressaufnahmen wird häufig eine MRT angefordert. Vorteil und Herausforderung der MRT-Untersuchung gleichermaßen ist die direkte Darstellung der sehr filigranen Strukturen im Handgelenk. „Der Karpus ist ein komplexes Gelenk, dessen Beweglichkeit, aber auch Stabilität vor allem durch ligamentäre Strukturen gewährleistet wird. Das skapholunäre Ligament ist der wichtigste Stabilisator im Bereich der Handwurzel. Die Kleinheit der Strukturen von wenigen Millimetern ist eine große Herausforderung für die bildgebende Diagnostik im MRT“, schildert der Radiologe aus Herne. Und gerade dabei sei es wichtig zu wissen, was der Orthopäde in seiner Arthroskopie darstellen kann, welche Schwächen das Verfahren hat und welche ergänzenden Antworten die MRT geben kann.



SLAC Wrist Stadium III mit Arthrose radioscaphoidale sowie kapitotuläre. Entsprechende arthroskopische radioscaphoidale Veränderungen



Dr. Thomas Magin ist seit 2003 niedergelassener Radiologe in der Radiologie Herne. Zuvor war der Facharzt für Diagnostische Radiologie Oberarzt in der Radiologischen Abteilung des Knappschafts-Krankenhauses in Dortmund und Geschäftsführer der Vereinigung Deutscher Strahlenschutzärzte. Thomas Magin ist Mitglied der Deutschen Röntgengesellschaft (DRG), der Arbeitsgemeinschaft Thoraxdiagnostik und der European Society of Thoracic Imaging (ESTI).

**Veranstaltungshinweis:**  
Tagungsraum 3  
Fr., 07.11., 15:45–17:00 Uhr  
Niedergelassenen-Workshop:  
Bildgebung im Dialog mit dem Orthopäden

Die MRT ohne Kontrastmittel hat dabei ihre Einschränkungen, besser geeignet ist die Darstellung mit i.v.-Kontrastmittel-Applikation und die beste Darstellungsform ist die direkte MR-Arthrographie. „Allerdings ist der radiologische Goldstandard im Routinealltag gerade bei Niedergelassenen relativ schwierig in den Workflow zu integrieren.“

## So machen Sie Ihren Zuweiser glücklich

### Wie der Niedergelassenen-Workshop den interdisziplinären Dialog sucht

Rappellvoll war es im vergangenen Jahr beim Niedergelassenen-Workshop, der damals Premiere auf dem RadiologieKongressRuhr feierte. Die Idee, sich einen Orthopäden einzuladen, um mit ihm die eigenen Bildbefundungsroutinen auf den Prüfstand zu stellen, kam offensichtlich sehr gut an. Anknüpfend an diesen Erfolg und die Erkenntnisse zum Thema „Schulterbildung“ aus dem ersten Workshop wird es dieses Jahr um das Impingement-Syndrom der Schulter,

TFCC-Läsionen sowie skapholunäre Dissoziationen der Hand gehen – und natürlich um die entscheidende Frage: Was will der Kliniker eigentlich genau vom Radiologen wissen?

Dr. Eckhart Mielke von der Gemeinschaftspraxis Radiologie Iserlohn, der den Niedergelassenen-Workshop mitorganisiert und -leitet, erklärt, wie das Veranstaltungskonzept funktioniert: „Im einleitenden Teil frischen wir erst einmal das Lehrbuchwissen auf. Danach steigen wir in die Expertendiskussion mit dem Orthopäden ein, um seine Meinung zu einzelnen Fallbeispielen zu hören. Anhand von Operationsvideos wollen wir die Einblicke in seine Denk- und Arbeitsweise

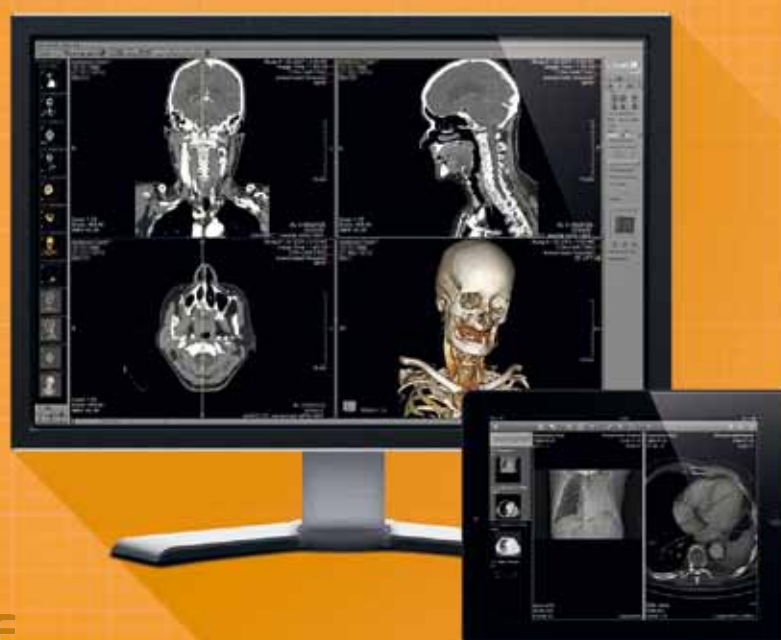

Dr. Eckhart Mielke ist in Hagen geboren. Er studierte an der Ruhr-Universität Bochum und war ein Jahr lang Assistenzarzt in der Neurochirurgie am Knappschafts-Krankenhaus Bochum, bevor er 2002 innerhalb des Klinikums in das Institut für Diagnostische Radiologie, Neuroradiologie, Interventionelle Radiologie und Nuklearmedizin wechselte. 2006 absolvierte er seine Facharztprüfung und wurde ein Jahr später zum Funktionsoberarzt ernannt. Die Zusatzbezeichnung Neuroradiologe erlangte er 2008. Im gleichen Jahr wurde er Oberarzt, seit 2009 zuletzt in leitender Position. Anfang 2010 wurde Dr. Mielke Partner der Gemeinschaftspraxis Radiologie Iserlohn.

Ein Blick, ein Klick, ein Befund  
Radiologie einfach und effizient

VISUS

- ▶ Individuelle Hanging- und Readingprotokolle
- ▶ Workflow-integrierte 3D-Verfahren und Gefäßanalyse
- ▶ Teleradiologie nach RÖV
- ▶ Integrierte Bildverteilung im Web und mobil



www.visus.com



als behandelnder Arzt noch weiter vertiefen. Wir möchten von ihm wissen: Welche Informationen, die er von uns erhält, sind wirklich therapieentscheidend und welche nicht?“

Beim vorangegangenen Workshop sind dadurch erstaunliche Erkenntnisse ans Licht gekommen. Im Vortrag von Dr. Mielke ging es damals um Verletzungen der Supraspinatus-Sehne. In den Lehrbüchern finden sich dazu vielfältige Unterteilungen in unterschiedliche Rupturtypen. „Wir Radiologen klassifizieren sehr gern“, gibt Mielke zu, „diesen manchmal etwas übertriebenen Hang, alles in Gruppen und Untergruppen einteilen zu wollen, hat der orthopädische Kollege, Dr. Roderich Heikenfeld, ein wenig relativiert und uns die für ihn wichtigen Einteilungen nahegebracht.“ Einige Besucher des Workshops hatten jedoch angemerkt, dass wir sehr intensiv auf die Rotatorenmanschette eingegangen sind, aber nicht auf die auslösenden Momente der entstandenen Schäden.“



Dr. Roderich Heikenfeld, Orthopäde

Genau dieser Kritikpunkt wurde für 2014 aufgegriffen. Denn Dr. Mielke wird über eben diese auslösenden Momente, das heißt über das Impingement-Syndrom in der Schulter, sprechen. Auch hier wird es wieder einen Refresher-Teil und einen interaktiven Part geben: „Wir werden beispielsweise eine Arthroskopie bei einer knöchernen Enge des Schultergelenks sehen und der Orthopäde wird anhand der Aufnahmen darlegen, wie er an die Sache herangeht. Das ist auch insofern spannend, als dass wir dadurch besser verstehen lernen, welche Auswirkungen der Eingriff auf die Schulter hat. Häufig sind solche postoperativen Bildveränderungen für den Radiologen schwer zu interpretieren.“

Trotz des regen Interesses am Niedergelassenen-Workshop möchten die Veranstalter die Teilnehmerzahl weiterhin überschaubar halten. Dadurch soll die Möglichkeit bestehen bleiben, auf eventuelle Wortmeldungen oder Fragen aus dem Publikum einzugehen. Beim letzten Mal führte das dazu, dass die Diskussion weit über das vorgesehene Ende hinausging. Da der Workshop erneut der letzte Programmpunkt im Tagungsraum 3 sein wird, ist auch diesmal eine rege Anschlussdiskussion mit dem Orthopäden Dr. Heikenfeld möglich. ■

# Eindringlinge gefunden

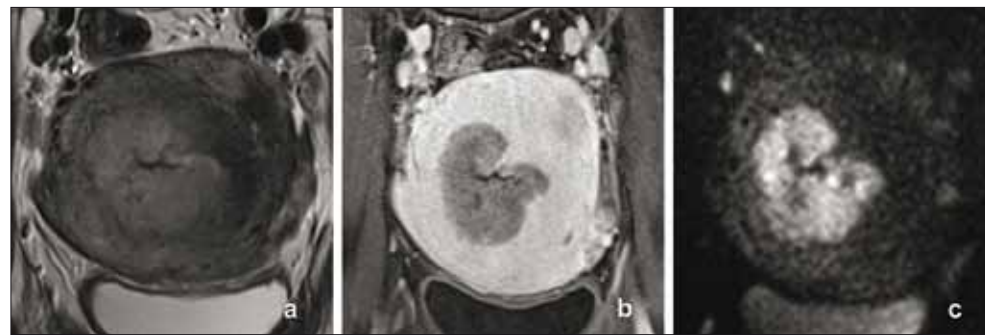
## Präoperative MR-Bildgebung in Uterus und Zervix

**B**ösartige Tumoren der Gebärmutter sind die häufigste Krebserkrankung der weiblichen Genitalorgane. Mit jährlich circa 11.000 Neuerkrankungen in Deutschland macht das Endometriumkarzinom, auch als Uterus- oder Korpuskarzinom bekannt, einen Großteil davon aus. Beim Zervixkarzinom liegt die Rate der Neuerkrankungen bei circa 6.200 pro Jahr in Deutschland. Da die Therapieplanung und somit die Prognose weitgehend von der Stadieneinteilung abhängig ist, ist eine differenzierte Ausbreitungsdiagnostik wichtig. Hier kann die Bildgebung helfen.

„Die Radiologie wird sowohl beim Endometriumkarzinom als auch beim Zervixkarzinom hinzugezogen, um die Ausdehnung des Tumors genau zu bestimmen“, erklärt Dr. Federico Colletini, Assistenzarzt am Institut für Radiologie an der Charité – Universitätsmedizin Berlin. Denn dank modernster minimal-invasiver Techniken sind heutzutage auch schonende Eingriffe möglich, bei denen die Gebärmutter bei selektierten Patientinnen unter Umständen erhalten bleiben kann.

Bei der Bestimmung des Tumorstadiums kommt es weniger auf die Frage an, wie groß der Tumor ist, sondern welche umliegenden Strukturen er möglicherweise schon infiltriert hat, sagt Colletini: „Während das Endometriumkarzinom auch dann noch operabel ist, wenn es bereits tief in die Gebärmutter-schleimhaut eingedrungen ist, ist eine radikale Operation beim Zervixkarzinom nur dann wirklich sinnvoll, wenn der Tumor das Parametrium noch nicht befallen hat. In diesen Fällen würde man

Am Corpus uteri gewinkelte paraaxiale T2-TSE (a), kontrastmittelverstärkte T1-VIBE mit Fett-Sättigung (b) und diffusionsgewichtete Sequenz (c) bei einer Patientin mit histologisch gesichertem Endometriumkarzinom. Sowohl der Einsatz von Kontrastmittel als auch die Diffusionsbildgebung ermöglichen eine verbesserte Bestimmung der myometranen Infiltrationstiefe des Tumors.



Dr. Federico Colletini wurde 1984 in Rom geboren. Dort besuchte er eine deutsche Schule, an der er sowohl das deutsche als auch das italienische Abitur durchlief. Anschließend studierte er von 2003 bis 2009 Medizin in Rom. 2008 kam der Italiener erstmals beruflich nach Deutschland für eine zweimonatige Famulatur in Tübingen an der Klinik für Gynäkologie. Seit vier Jahren arbeitet er nun als Assistenzarzt am Institut für Radiologie an der Charité in Berlin. Neben der MRT des Beckens sind minimal-invasive Tumorthérapien sein wichtigster Forschungsschwerpunkt.

eher zugunsten einer Strahlen- und Chemotherapie entscheiden.“

Nach aktuellem wissenschaftlichem Erkenntnisstand weist die MRT beim Tumorstaging die höchste Gesamtgenauigkeit auf im Vergleich zur CT, aber auch zur klinischen Untersuchung, die von vielen Gynäkologen immer noch als Goldstandard angesehen wird. So erreicht die MRT beispielsweise auch bei der Bestimmung der parametralen Infiltration beim Zervixkarzinom einen fast 100-prozentigen negativen Vorhersagewert.

Dr. Colletini berichtet, wie das Untersuchungsprotokoll für das weibliche Becken aussieht: „In der Regel beginnen wir mit einer sagittalen T2-gewich-

**Veranstaltungshinweis:**  
Congress-Saal  
Do., 06.11., 14:40–15:05 Uhr  
**Tumoren von Uterus und Zervix**  
F. Colletini, Berlin  
Session: MRT Becken

Parametrien. Danach machen wir eine axiale PD/T1-Sequenz, in der sowohl die Beckenwand als auch die Lymphknotenstationen sehr gut beurteilt werden können.“

Des Weiteren kann die Untersuchung mit einer diffusionsgewichteten Sequenz beziehungsweise mit Kontrastmittelgabe abgeschlossen werden. Für das Endometriumkarzinom stellt der Einsatz von Kontrastmittel heute schon den Standard dar. Denn dadurch lassen sich entscheidende Prognosefaktoren wie zum Beispiel eine Infiltration des Tumors in das Myometrium am besten abfragen.

Beim Zervixkarzinom ist der Einsatz von Kontrastmittel jedoch noch nicht weit verbreitet, berichtet der Assistenzarzt abschließend: „Neuere Studien haben jedoch ergeben, dass sich mithilfe von Kontrastmittel auch sehr kleine Tu-

moren detektieren lassen, die in der nativen T2 möglicherweise nicht sichtbar sind. Zudem kommt eine weitere interessante Studie (Beddy et al., Radiology 2012) zu dem Ergebnis, dass die Diffusionsbildgebung sogar noch besser für die Differenzierung zwischen tiefer und oberflächlicher myometraner Infiltration geeignet ist als das Kontrastmittel. Ob das stimmt, muss aber noch in weiteren prospektiven Studien validiert werden.“ ■

moren detektieren lassen, die in der nativen T2 möglicherweise nicht sichtbar sind. Zudem kommt eine weitere interessante Studie (Beddy et al., Radiology 2012) zu dem Ergebnis, dass die Diffusionsbildgebung sogar noch besser für die Differenzierung zwischen tiefer und oberflächlicher myometraner Infiltration geeignet ist als das Kontrastmittel. Ob das stimmt, muss aber noch in weiteren prospektiven Studien validiert werden.“ ■

**VISIONEN die verbinden.**

Besuchen Sie uns:  
Radiologie Kongress Ruhr  
6. - 7. November 2014

bender gruppe

### Ihr Workflow-Partner

**Medizinprodukte**

Geräte  
Radiologisches Zubehör  
Praxisbedarf

**Kontrastmittel**

Röntgen- und MRT-Kontrastmittel  
Generika  
Organspezifische Diagnostika

**Digital**

RIS & PACS | DR | CR

**Consulting**

Qualitätsmanagement  
Praxismanagement | Investitionen

**Technik**

Installationen | Service | Prüfungen

Dr.-Rudolf-Eberle-Str. 8-10  
D-76534 Baden-Baden

röntgen bender GmbH & Co. KG  
Telefon +49 (0)7223 - 9669-0

b-e-imaging-gmbh  
Telefon +49 (0)7223 - 9669-70

medigration GmbH  
Telefon +49 (0)9131 - 69087-40

[www.bendergruppe.de](http://www.bendergruppe.de)

**Veranstaltungshinweis:**  
Tagungsraum 3  
Fr., 07.11., 15:45–17:00 Uhr  
**Niedergelassenen-Workshop:**  
Bildgebung im Dialog mit dem  
Orthopäden



# „Im Nachhinein ist man immer schlauer“

Fehler in der Radiologie

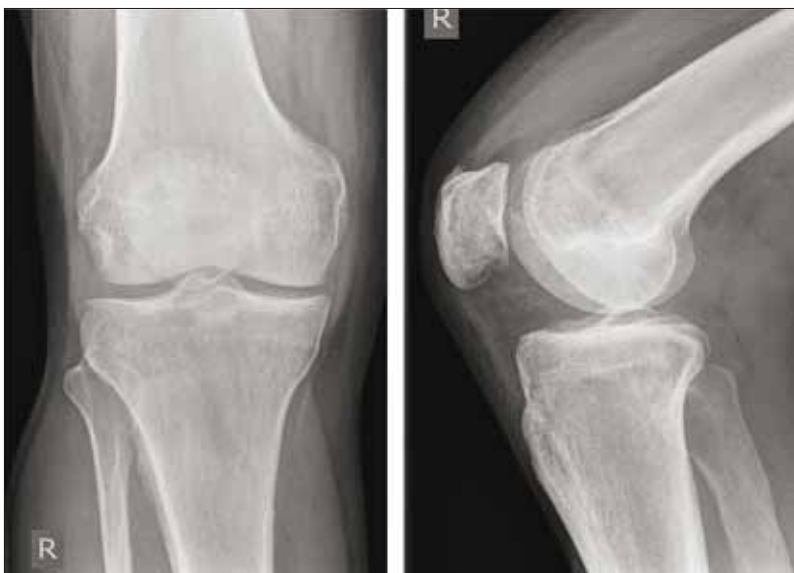Die Radiologie ist ein wichtiges Bundesglied zu allen anderen klinischen Fachgebieten und von besonderer Bedeutung für viele Therapieentscheidungen. Wie in allen anderen medizinischen Bereichen können auch hier Fehler auftreten – sowohl beim konventionellen Röntgen, bei CT- und MR-Untersuchungen, als auch bei Interventionen, schildert Prof. Dr. Ulrich Mödler, ehemaliger Direktor des Instituts für Radiologie der Heinrich-Heine-Universität Düsseldorf.

Mödler ist seit 15 Jahren in der Gutachterkommission der Ärztekammer Nordrhein tätig und gefragter Experte bei radiologischen Fragestellungen. Die Kommission ist eine Anlaufstelle für Beschwerden aller Art, die jedem Patienten zugänglich und für diese kosten-

frei ist. Die Anzahl der von Mödler zu begutachtenden Fälle hat sich im Laufe der Zeit erhöht. „In der Anfangszeit habe ich pro Monat etwa drei bis vier Beschwerden begutachtet. Heute sind es acht bis zehn Gutachten.“ Zum einen liegt das an der steigenden Anzahl von Patientenbeschwerden, zudem gehe man innerhalb der Gutachterkommission verstärkt dazu über, Untergutachten für einzelne Bereiche zu erstellen. Beispielsweise legt ein Chirurg dem Radiologen eine Aufnahme für ein facharztbezogenes Untergutachten vor.

„Etwa 30 Prozent der Patientenbeschwerden werden als Fehler anerkannt“,

Chronische Schmerzen im rechten Kniegelenk: Handelt sich um einen pathologischen Befund?



informiert der Radiologe. Die Gutachterkommission selbst kann keine Strafe belegen. Ihre Gutachten stellen aber oftmals die Grundlage für eine Einigung mit der Versicherung eines Arztes dar. Bei der Ablehnung einer Beschwerde steht dem Patienten der Rechtsweg weiterhin offen.

Statistisch betrachtet, so Mödler, träten die meisten Fehler bei diagnostischen Maßnahmen insbesondere aufgrund von Befunderhebungs- und Diagnosefehlern auf. Ein Befunderhebungsfehler liegt dann vor, wenn notwendige Befunde nicht erhoben wurden. Das ist insbesondere dann der Fall, wenn die Befunderhebung zur Abwehr schwerer Gesundheitsrisiken oder Gesundheitsschäden erforderlich gewesen wäre. Beispielsweise veranlasst der Arzt bei einem tastbaren Knoten oder bei anderen anerkannten Verdachtsmomenten keine Mammographie oder gegebenenfalls eine notwendige ergänzende MRT. Ein weiterer typischer Fehler sei es, einen pathologischen Befund, der im Randbereich des Bildes liegt, zu übersehen. So habe zum Beispiel ein Arzt bei einem Patienten eine Fraktur an der Lendenwirbelsäule gesucht – aber keine gefunden. Vielmehr sei in diesem Fall der 11. Brustwirbelkörper betroffen gewesen, beschreibt der Gutachter.

Von einem Diagnosefehler kann man sprechen, wenn ein Röntgen- oder Schnittbild fehlerhaft interpretiert oder eindeutige krankhafte Befunde übersehen wurden und so weitere notwendige Behandlungsmaßnahmen unterbleiben. Mödler berichtet von einem besonders tragischen Beispiel: „Ein Kind ist auf die Hand gestürzt, wobei das Radiusköpfchen im Ellbogengelenk aus dem Lager herausgesprungen ist beziehungsweise der Radius sich nach vorn verlagert hat. Jedoch hat der Unfallchirurg



Prof. Dr. Ulrich Mödler studierte von 1966 bis 1971 Humanmedizin an den Universitäten Köln und Kiel. 1971 promovierte er in Köln mit der Arbeit „Über die berufliche Eingliederung Jugendlicher mit frühkindlichen Hirnschäden“. 1980 habilitierte er sich im Fach Klinische Radiologie mit der Arbeit „Computertomographie bei Pankreaserkrankungen und sekundären Leberveränderungen“. 1987 wurde Mödler zum Professor und Direktor des Instituts für Radiologie der Universität Düsseldorf berufen. Er emeritierte im September 2010. Von 1992 bis 1995 war er Präsident der Rheinisch-Westfälischen Röntgengesellschaft (RWRG) und von 1999 bis 2001 Präsident der Deutschen Röntgengesellschaft (DRG).

das nicht registriert, sondern nach einer Fraktur geschaut. Doch in Wirklichkeit war es eine Luxation. Deshalb ist die Therapie völlig falsch gelaufen und das Kind muss nun mit einem verkrüppelten Arm leben.“

Grundsätzlich sei es für ein Gutachten wichtig, den normalen, regulären Sachverstand, genauer den Facharztstandard, zugrunde zu legen, meint Mödler. Auch Ärzten unterlaufen Fehler. Dabei gelte, zwischen nachvollziehbaren Fehlern, die auch dem besten Mediziner unterlaufen können oder wo Spezialwissen erforderlich ist, und grob fahrlässigen Fehlern zu unterscheiden. Die Betrachtungsweise des Gutachters ist aber immer eine retrospektive. Mödler fügt abschließend hinzu, was für alle Gutachten gelte: „Im Nachhinein ist man immer schlauer.“ Auch das muss ein Gutachter immer berücksichtigen. ■

**Veranstaltungshinweis:**  
Congress-Saal  
Fr., 07.11., 17:00–17:45 Uhr  
Typische Fehler  
in der Radiologie  
U. Mödler, Düsseldorf  
Session: Umgang mit Fehlern  
in der Radiologie

## Der „Lebkuchenkongress“ als Fortbildungshighlight für MTRA

Am Freitag, 5. Dezember, und Samstag, 6. Dezember, treffen sich MTRA und MFA aus ganz Deutschland in Nürnberg, um interessante Vorträge zu den Schwerpunktthemen Röntgendiagnostik, Nuklearmedizin und Strahlentherapie zu besuchen. Das zweite Adventswochenende gehört traditionell dem sogenannten „Lebkuchenkongress“, der dieses Jahr bereits zum 44. Mal stattfindet. „Es ist jedes Jahr ein Highlight, wenn es nach Fürth geht“, so VMTB-Vorsitzende Katja Röhr. „Der „Lebkuchenkongress“ hat sich in den vergangenen Jahren neben dem Deutschen Röntgenkongress zum größten MTRA-Kongress in Deutschland entwickelt. Eine Tatsache, die uns sehr stolz macht. Zudem ist es Ansporn für uns, die Qualität des Kongresses weiterhin hoch zu halten und namhafte Referenten zu spannenden Themen einzuladen.“ „Um neben der Theorie auch die Praxis nicht zu vernachlässigen, wird es wieder zahlreiche Klinikseminare geben“, so Katja Röhr. „Hier haben die Teilnehmer die Möglichkeit, ihr theoretisches Wissen direkt in der Praxis anzuwenden, sich in Kleingruppen auszutauschen sowie zahlreiche Hinweise und Tipps mitzunehmen.“

Dank der Kooperation mit der Strahlenschutzkursstätte Nürnberg-Erlangen gibt es auch in diesem Jahr die Gelegenheit, die Fortbildung zur Aktualisierung der Fachkunde/Kenntnisse nach RöV und StrlSchV zu nutzen.

Nach dem großartigen Erfolg der MTRA-Schülerfortbildung im vergangenen Jahr, wird diese Veranstaltung auch in 2014 wieder stattfinden. Die Teilnahme für Schüler ist kostenfrei.

Die Nähe zum vorweihnachtlichen Nürnberg ermöglicht den Spaziergang mit Glühwein und Lebkuchen auf dem schönen Nürnberger Christkindlmarkt. Die Teilnehmer des Lebkuchenkongresses können dazu den von der VMTB eingerichteten kostenfreien Shuttlebus-Service am Freitagabend direkt vom Hotel Pyramide fährt.

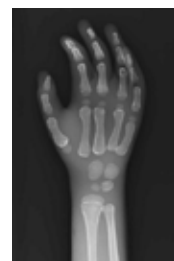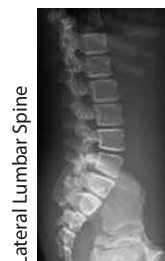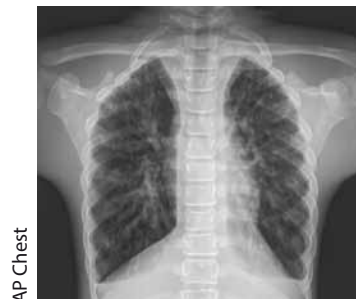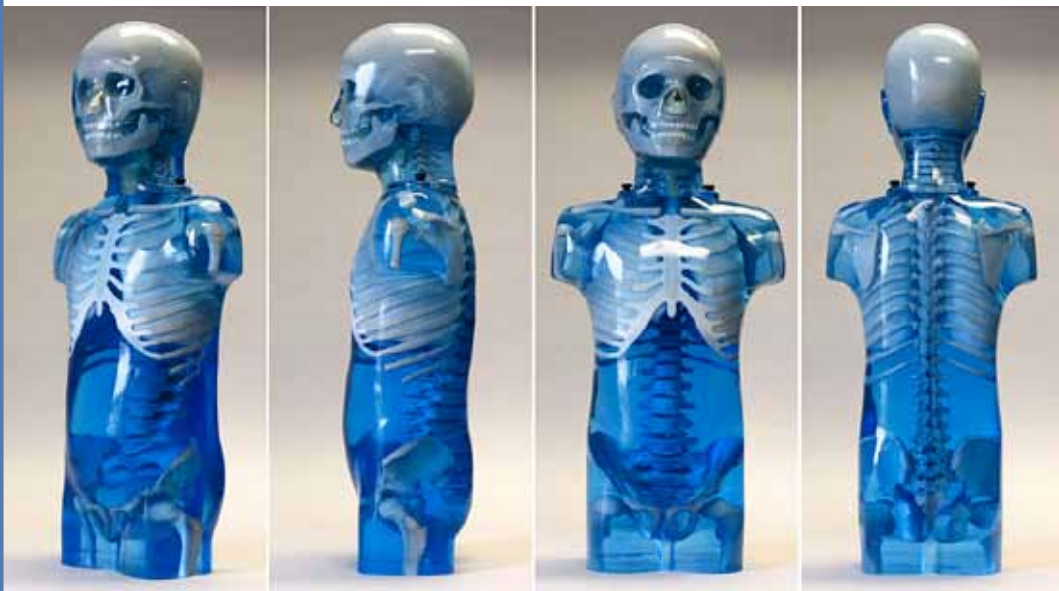**Anmeldung online über:**  
[www.vmtb.de](http://www.vmtb.de)

Hier finden Sie auch den aktuellen Programmflyer mit allen wichtigen Informationen.

## GCTechnology

SPoRT™ - Das pädiatrische Trainingsphantom zum Kommissionieren.

Freidling 12 • 84172 Buch am Erlbach  
Tel. 08706 / 941500  
eMail: [info@gctech-gmbh.com](mailto:info@gctech-gmbh.com)



Das 5-jährige antropomorphe, sektionale Individuum, dessen Körper mit Kopf, Armen und Beinen 110cm misst, weist ein Gewicht von 20kg auf. Es ist für CR, DR und CT geeignet. Die Extremitäten sind gestreckt oder gebeugt erhältlich und weisen typische Frakturen in diesem Alter auf. Das Material stellt die radiologischen Eigenschaften des menschlichen Körpers in diagnostischen und therapeutischen Energiebereichen (50keV-25MeV) nach. Durch die hohe Genauigkeit des Phantoms können Parameter und Protokolle verbessert werden.



# Wann MRT Leben rettet und wann nicht

**D**er Radiologe ist ganz entscheidend im Algorithmus des Rektumkarzinoms. Er übernimmt die Diagnose, das T-Staging und das Staging des Gesamtkörpers mittels MRT. Da der Großteil der Tumoren größer als T2 eingestuft wird, wird er für die OP-Vorbereitung gebraucht, aber auch für die Planung einer neoadjuvanten Radiochemotherapie. Prof. Dr. Andreas Schreyer, Stellvertretender Institutsdirektor und Leitender Oberarzt in der Radiologie des Universitätsklini-

als Radiologen machen müssen.“ Die S3-Leitlinie zum Rektumkarzinom, die 2013 veröffentlicht wurde, fordert gezielt die MRT für die Diagnose und das exakte Staging. Auch für Prof. Andreas

## Der Balanceakt des Radiologen beim Rektumkarzinom

Schreyer ist das die Methode der Wahl, denn nur mit der MRT kann ein vernünftiges bildgebendes Staging des Rektumkarzinoms durchgeführt werden. „Vor allem beim Karzinom ab einem

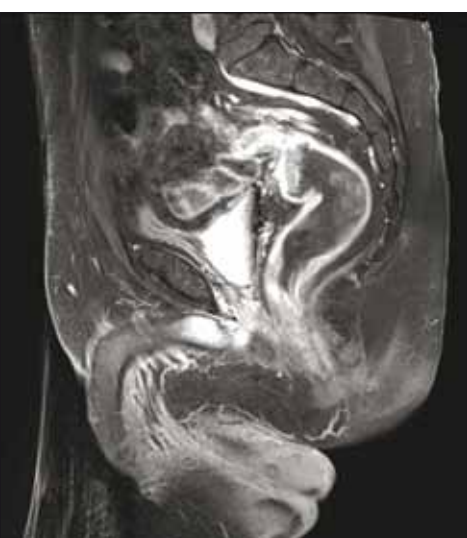T2-Stadium im oberen und mittleren Drittel ist das der Fall“, sagt der Leitende Oberarzt.

### Die Methode der Wahl

Mithilfe des Stagings lässt sich das weitere operative Vorgehen bestimmen oder erkennen, ob eine weitere Startifikation der Patienten gemacht werden kann, zum Beispiel im Sinne einer neoadjuvanten Radiochemotherapie. Die MRT ist eine objektive Methode und dem endoskopischen Ultraschall ganz klar vorzuziehen, was eine sehr untersucherabhängige Methode ist. „Die MRT ist weit

verbreitet und zusätzlich bekommt der Arzt mit hoher Sicherheit und Validität ein extrem gutes Ergebnis, korreliert mit Histologie und Eindringtiefe“, erklärt Prof. Schreyer. Er räumt jedoch ein, dass die MRT sicherlich ein Problem bei tief sitzenden Rektumkarzinomen habe. Im unteren Bereich hat die Inspektion beziehungsweise die Endosonographie ihre primäre Berechtigung.

In der Regel wird das Rektumkarzinom operiert. Aber nach den neuen Leitlinien erfolgt zuvor häufig eine neoadjuvante Therapie, die präoperative Radiochemotherapie. Die Tumoren



Sagittale MRT mit Tumor am proximalen Rektum in einer fettgesättigten, T1-gewichteten, kontrastgestützten Sequenz

kums Regensburg, fasst zusammen: „Es geht darum, den Patienten möglichst wenig durch eine aggressive Chemotherapie zu schaden, aber dennoch mit hoher Sicherheit den Tumor zu erkennen. Das ist der Balanceakt, den wir



Prof. Dr. Andreas G. Schreyer beendete das Studium der Humanmedizin an der Universität Erlangen-Nürnberg 1996 als Jahrgangsbester. Ein wissenschaftlicher Aufenthalt als MRI Research Fellow führte ihn von 1997 bis 1999 an die renommierte Harvard Medical School in Boston. Nach seiner Rückkehr wurde er wissenschaftlicher Mitarbeiter am Institut für Röntgendiagnostik des Universitätsklinikums Regensburg. 2007 habilitierte er sich in der Radiologie mit dem Thema „Moderne MRT-Bildgebung des Gastrointestinaltraktes“. Seit 2010 ist Prof. Schreyer Stellvertretender Institutsdirektor des Instituts für Röntgendiagnostik in Regensburg. Der Bayer ist Vorsitzender der Arbeitsgemeinschaft Abdominal- und GI-Diagnostik der Deutschen Röntgengesellschaft (DRG) und Mitglied der Zertifizierungskommission der deutschen Darmkrebs- und Pankreaszentren.

## Werden Sie Förderer!

Die DRG hat das Haus, in dem Wilhelm Conrad Röntgen 1845 geboren wurde, erworben.

Das Ziel: eine internationale Begegnungsstätte für die radiologische Welt.

Der Weg dahin: steinig.

Soweit die Diagnose.

Die Therapie: Ihre Spende!

Helfen auch Sie das Andenken an den großen Erfinder der X-Strahlen zu bewahren!

Alle Informationen finden Sie auf:

[www.roentgen-geburtshaus.de](http://www.roentgen-geburtshaus.de)



### Spendenkonto

Deutsche Röntgengesellschaft e.V.  
IBAN: De 44 5004 0000 0403 2686 12  
BIC: COBADEFFXXX  
Commerzbank Neu-Isenburg  
(Das Spendenkonto wird entsprechend Stiftungssatzung von der DRG verwaltet.)



GEBURTSHAUS  
WILHELM CONRAD RÖNTGEN  
STIFTUNG



[www.roentgen-geburtshaus.de](http://www.roentgen-geburtshaus.de) Spendenkonto: IBAN: DE 44 5004 0000 0403 2686 12 / BIC: COBADEFFXXX



werden vor der Operation verkleinert, bis sie eine operable Dimension erlangen. „Wir können dem Chirurgen sagen, wie weit er operieren muss und wie radikal die Operation sein muss“, sagt Schreyer. Dagegen sind T1-eingestufte Tumoren kleine oberflächliche Polypen, die endoskopisch von Endoskopikern entfernt werden.

**CT oder DWI-MRT?**

Die CT ist die Methode der Nachsorge. „Bei der Nachuntersuchung gibt es keinen richtigen Beweis, dass die MRT Leben retten kann, also dass durch eine primäre MRT mehr entdeckt wird als durch eine Computertomographie“, erklärt der Professor die Bedeutung der Verfahren. Aber die MRT ist in der Nachuntersuchung eine Methode, die bei Spezialfragestellungen zum Einsatz kommt. Mittels DWI-MRT kann ein Therapie-Responder oder Tumor-Downstaging nachgewiesen werden. „In der mittleren Zukunft wird es weiterhin so sein, dass eher computertomographisch das Follow-up gemacht wird, die Nachsorge und spezifischere Fragen aber mit der MRT beantwortet werden“, sagt Schreyer und fügt hinzu: „Die DWI-MRT ist eine Methode, mit der ich beim Erststaging die Tumorbiologie bestimmen kann. Damit könnte ich künftig vielleicht sogar stratifizieren, wie aggressiv ich mit meiner Chemotherapie rangehen kann. Aber noch ist das Zukunftsmusik.“

# Wann ist Screening beim Prostatakrebs mittels PSA-Wert sinnvoll?

Daten der „Probasc“-Studie werden mittels der DICOM-E-Mail-Plattform ausgetauscht

Ziel der prospektiven, randomisierten, deutschen, prostataspezifischen Antigen-(PSA-)Screening-Studie „Probasc“ ist die Optimierung des Prostatakrebs-Screenings mithilfe des Basis-PSA-Wertes. Dr. Michael Quentin ist Facharzt für Radiologie am Universitätsklinikum Düsseldorf und betreibt die MRT-Referenzauswertungen der Ende vergangenen Jahres gestarteten Multicenter-Studie.

„So wie das PSA-Screening heutzutage zum Teil durchgeführt wird, ist es nicht zu empfehlen“, bemerkt Dr. Michael Quentin. Er bezieht sich auf eine große amerikanische (PLCO) und eine große europäische (ERSPC) Screening-Studie. „Die aktuelle Vorgehensweise führt zu einer erheblichen Überdiagnostik und Übertherapie. Eine Lösung könnte ein risikoadaptiertes PSA-Screening abgestimmt auf das Alter und den Basis-PSA-Wert des Patienten sein.“

Die Multicenter-Studie „Probasc“ soll mit einer Gesamtlaufzeit von 20 Jahren insgesamt 50.000 Probanden einschließen. Die Probanden werden im Alter von 45 Jahren in vier Studienzentren über einen Zeitraum von fünf Jahren rekrutiert. Zunächst werden die Probanden auf die beiden Screening-Gruppen aufgeteilt: verzögertes Screening mit 50 Jahren und sofortiger Screening-Beginn randomisiert. An die Rekrutierungsphase schließt sich eine Beobachtungsphase über insgesamt 15 Jahre an. Primärer Endpunkt der „Probasc“-Studie ist die kumulative

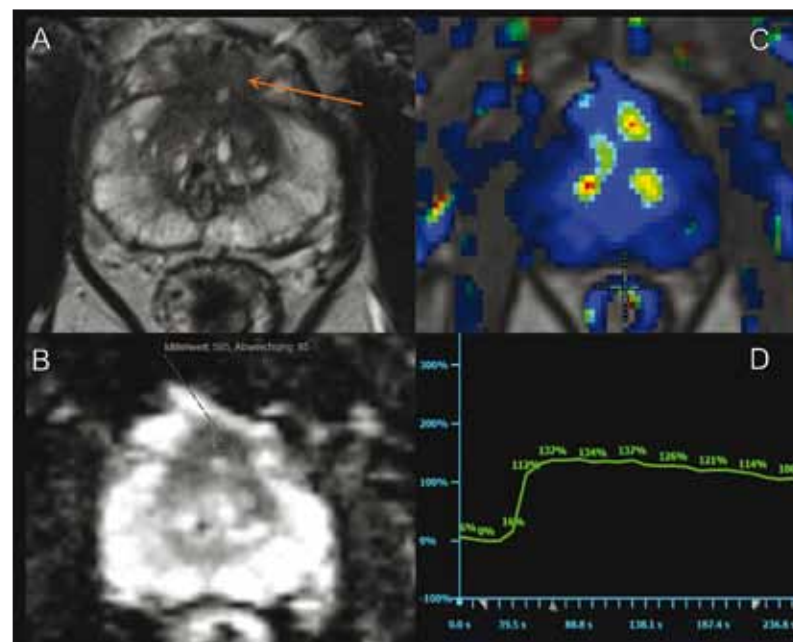
Inzidenz eines metastasierten Prostatakarzinoms mit 60 Jahren.

**Basis-PSA-Wert**

Die aktuelle S3-Leitlinie „Prostatakarzinom“ empfiehlt eine Prostatabiopsie ab einem PSA-Wert von 4 ng/ml. „Der PSA-Wert ist jedoch nicht unabhängig vom



Dr. Michael Quentin, Jahrgang 1979, seit Juli 2014 Facharzt für Radiologie, ist seit 2009 am Institut für Diagnostische und Interventionelle Radiologie am Universitätsklinikum Düsseldorf tätig. Seine Dissertation zum Thema „Regionale Unterschiede der Kaliumkanal-Expression und Aktionspotenzialdauer am Herzen sind assoziiert mit der räumlichen Heterogenität des myokardialen Flusses“ schloss er mit magna cum laude ab. Seit Juni 2014 ist er gewähltes Mitglied der Kammerversammlung der Ärztekammer Nordrhein. Sein Forschungsschwerpunkt und zukünftiges Habilitationsthema ist die MRT der Prostata.



Alter des Patienten“, mahnt Dr. Quentin. Während ein PSA-Wert von 3 ng/ml bei einem älteren Patienten durchaus noch normal sein kann, ist ein solcher PSA-Wert bei dem Kollektiv der „Probasc“-Studie im Alter von 45 Jahren mit einem erheblich erhöhten Risiko, an einem Pro-

Exemplarische Prostata-MRT mit anteriorem Tumor analog der standardisierten Prostata-MRT des „Probasc“-Protokolls: A: Axial T2-gewichtetes Bild mit anteriorem Tumor mit Kapselvorwölbung, B: ADC-Karte der Diffusion mit Diffusionseinschränkung, C/D: Farbkarte der Perfusion mit fokaler, atypischer Perfusion und Typ-2-Kurve.

statakarzinom zu erkranken, verbunden. Männer mit einem PSA-Wert von  $\geq 3$  ng/ml erhalten eine Magnetresonanztomographie und eine gezielte stereotaktische Biopsie der detektierten Herde sowie eine systematische transrektale ultraschallgesteuerte Biopsie. Die Studie soll dazu beitragen, die Verteilung des Basis-PSA-Wertes in einem großen Kollektiv zu analysieren, und Daten zu entdeckten Tumoren in diesem Kollektiv liefern. Letztlich soll die Studie klären, ob ein risikoadaptiertes PSA-Screening erst im Alter von 50 Jahren begonnen werden kann und damit später als in der aktuellen S3-Leitlinie diskutiert. Das würde erheblich zu einer Reduktion von Überdiagnose und Übertherapie beitragen.

**Der Austausch von großen Datenmengen**

Studienzentren sind die Universitätskliniken in Düsseldorf, Hannover, Heidelberg und München. Die Uniklinik Düsseldorf ist zudem radiologisches Referenzzentrum und wertet die MRT-Untersuchungen aller Studienzentren aus. Um diese großen Mengen an radiologischem Bildmaterial zwischen den einzelnen Standorten austauschen zu können, ist der Westdeutsche Teleradiologieverbund (vormals Teleradiologieverbund Ruhr) hinzugezogen worden. Er vernetzt die Zentren mittels der etablierten DICOM-E-Mail-Plattform und ermöglicht so die optimale Versendung aller Bilddaten. Erstmals wird die Plattform zur Durchführung eines so großen Forschungsprojekts eingesetzt. Um den bei einem solchen Projekt sehr wichtigen Datenschutz zu gewährleisten, können die Daten der Studienteilnehmer nur von den beteiligten Ärzten eingesehen werden.

Die MRT-Untersuchungen im Rahmen der Studie laufen nach einem standardisierten Protokoll ab, das an internationale Guidelines angepasst ist. Die Untersuchungen werden anschließend in jedem Zentrum ausgewertet und über den Westdeutschen Teleradiologieverbund an das Referenzzentrum

**Veranstaltungshinweis:**  
 Congress-Saal  
 Do., 06.11., 14:20–14:40 Uhr  
 Radiologie des Rektumkarzinoms: Was kann der Radiologe liefern?  
 A. Schreyer, Regensburg  
 Session: MRT Becken



Leading Product Innovator  
in Interventional Neuroradiology

## pREset LITE Thrombectomy Device

Die richtige Wahl bei distalen MCA Verschlüssen

Kompatibel mit ID 0.0165“ Mikrokathetern

Für Gefäßdurchmesser ab 1,5 mm




phenox GmbH | Lise-Meitner-Allee 31 | D-44801 Bochum, Germany | Tel: +49 (0) 234 - 36 919 - 0 | Fax: +49 (0) 234 - 36 919 - 19  
 www.phenox.net | info@phenox.info

**Veranstaltungshinweis:**  
 Tagungsraum 3  
 Fr., 07.11., 14:50–15:10 Uhr  
 Forschungskommunikation im Westdeutschen Teleradiologieverbund  
 M. Quentin, Düsseldorf  
 Workshop: Teleradiologieverbund: Expertenaustausch – Forschungskommunikation



trum verschickt. Im Referenzzentrum Düsseldorf werden die MRT-Untersuchungen nochmals von Dr. Michael Quentin und seinem Kollegen Dr. Lars Schimmöller ausgewertet. Seit fünf Jahren werden MRT-Untersuchungen – 500 MRT im Jahr und 100 MRT-gesteuerte Biopsien – in Düsseldorf durchgeführt. „Wir haben uns dadurch die Expertise erworben und sind Referenzzentrum geworden“, betont Dr. Michael Quentin.

#### Langzeittest für Prostata-MRT

Der Radiologe glaubt, dass die „Probase“-Studie einen Beitrag dazu leisten kann zu beurteilen, wann die Bestimmung des PSA-Wertes sinnvoll ist: „Möglicherweise reicht es schon, den PSA-Wert dreimal im ganzen Leben messen zu lassen. Das Ziel ist, ein risikoadaptiertes Screening zu entwickeln.“ Erstmals wird jedoch auch die Prostata-MRT in einer so großen prospektiven Studie evaluiert. „An einer so großen Multicenter-Studie teilzunehmen ist natürlich für uns als Radiologen wirklich spannend.“ ■

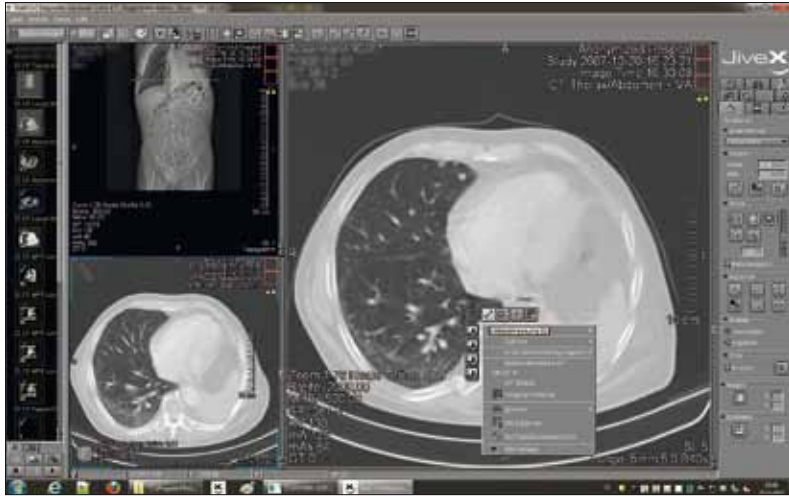## Individuelle Befundung

Das neue Release von JiveX, JiveX 4.7, steht bevor. Radiologen können sich freuen, denn in der neuen Version sind zahlreiche Funktionen enthalten, welche die Befundarbeit künftig noch weiter erleichtern.

Ein Kernelement der neuen JiveX Version ist die Überarbeitung des Kontextmenüs. Zum einen wird sich dieses künftig individuell konfigurieren lassen, sodass der Radiologe nur die Funktionen sieht, die er auch wirklich benötigt. Zum anderen wird, über einen Klick der rechten Maustaste, eine individuell zusammenstellbare Funktionsleiste sichtbar. Diese ordnet die gewünschten Schaltflächen übersichtlich um das Kontextmenü herum an. Damit erfüllt Visus einen vielfach gehegten Kundenwunsch zur weiteren Personalisierung des Arbeitsplatzes.

#### Verbesserte multiplanare Rekonstruktion und Hanging-Protokolle

Anknüpfend an die Erweiterung der multiplanaren Rekonstruktion um die anfassbaren Cutlines in der aktuellen JiveX Version 4.6, bietet der Nachfolger darüber hinaus die Möglichkeit zur Darstellung und Speicherung beliebiger Schichtdicken und -abstände – eine Funktion zur Nachbearbeitung, die lange Zeit lediglich nur am CT vorgenommen werden konnte. Auch einer Optimierung der Hanging-Protokolle haben sich die Entwickler gewidmet. Während bisher lediglich die ersten Bildstapel einer Studie zur Auswahl des entsprechenden Hanging-Protokolls herangezogen wurden, überprüft der Server in Zukunft die gesamte Studie, um die Entscheidung über das passende Hanging-Protokoll zu treffen. So finden auch solche Attribute Berücksichtigung, die unter Umständen nicht in allen Bildern einer Studie hinterlegt sind, aber als Kriterium für eine effizient befundbare Bildhängung relevant sind (beispielsweise die Gabe von Kontrastmitteln). Um den Anwendern noch mehr Komfort bei der Betrachtung der Bilddaten zu bieten, werden



Durch die Überarbeitung des Kontextmenüs lassen sich die Arbeitsplätze noch individueller konfigurieren.

darüber hinaus definierbare, asymmetrische Bildschirmaufteilungen zur Befundung möglich sein.

#### Aus JiveX Review Web wird JiveX Web

Eine kleine sprachliche Umgewöhnung stellt die Benennung des neuen, auf HTML5 basierenden Viewers als Desktopapplikation dar: Die bisherige Bildverteilungslösung JiveX Review Web bekommt mit JiveX Web im Zuge des neuen Release einen offiziellen Nachfolger. Hintergrund ist eine klarere Unterscheidbarkeit zwi-

schen JiveX Web und JiveX Mobile, die in der Zukunft auch funktional weiter auseinanderwachsen werden. JiveX Web bietet im Vergleich zu JiveX Review Web einen wesentlich schnelleren Programmaufruf und benötigt als Zero-Footprint-Applikation keinerlei Plug-ins (wie Adobe Flash) für die unterstützten Browser mehr.

Mit Version 4.7 wird der Funktionsumfang von JiveX Web weiter anwachsen und unter anderem auch die Anforderungen eines Viewers zur Bild- und Dokumentenbetrachtung im Rahmen des JiveX Medical Archives erfüllen. ■

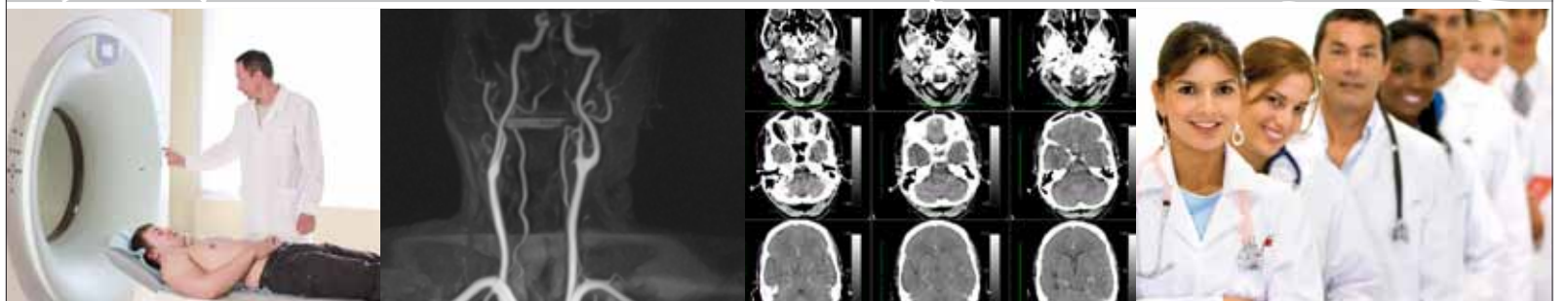
## BECKELMANN

Dr. Wolf, Beckelmann & Partner GmbH

### In Bottrop zuhause. Für Sie überall.

- ✓ Kontrastmittel für CT, MRT und Urologie
- ✓ Röntgen- und Medizintechnik
- ✓ Hochdruckinjektionssysteme (CT, MRT, Angio)
- ✓ Technischer Service
- ✓ Aus- und Weiterbildung
- ✓ Sprechstundenbedarf
- ✓ Praxisbedarfsartikel
- ✓ QM/Organisation
- ✓ Bürobedarf

Unser Sortiment bestimmen Sie!



Dr. Wolf, Beckelmann und Partner GmbH

Robert-Florin-Straße 1 · 46238 Bottrop

Fon: 02041 - 74 64 - 0 · Fax: 02041 - 74 64 - 99

Mail: info@beckelmann.de

Kostenlose Bestellhotline\*: 0800 - 2 32 53 56

\*nur aus dem dt. Festnetz



www.beckelmann.de





# IntelliSpace Portal

Entwicklungen im Gesundheitsmarkt lösungsorientiert begegnen

quantitativ und im Zeitverlauf dargestellt. Das Wichtigste jedoch: Es macht einen einfachen Zugriff von überall möglich. Technische Grundlage ist ein leistungsfähiger Server, auf dem die Anwendungen ausgeführt und die bildgebenden Systeme, das PACS und verschiedene Arbeitsplätze angebunden werden.

Als echtes Server-Client Konzept können handelsübliche PCs angeschlossen werden und als volle Workstation fungieren. Da die komplexen Berechnungen auf dem Server durchgeführt werden, hält sich die Belastung der IT Infrastruktur in Grenzen und die Einbindung mobiler Endgeräten (z.B.

iPad) wird möglich. Das IntelliSpace Portal verfügt über eine Kollaborationsfunktion, bei der mehrere Nutzer gemeinsam den gleichen Fall betrachten und in Echtzeit die Änderungen eines Anwenders nachverfolgen können. So kann das Wissen verschiedener Experten schnell und effizient zusammengebracht werden und Radiologen können sich einfach und effektiv mit Klinikern austauschen. Damit erfüllt diese Server-Client-Lösung alle Anforderungen an eine moderne und zukunftssichere Bildnachverarbeitungsplattform.

**Weitere Informationen:**  
[www.philips.de/healthcare](http://www.philips.de/healthcare)

**D**er sich verändernde Gesundheitsmarkt führt zu immer neuen Anforderungen sowohl an die Gesundheitsversorger als auch die Medizintechnik. Allgemeine Entwicklungen, wie die der digitalen Revolution, spielen ebenfalls eine wichtige Rolle in der Entwicklung der Gesundheitsversorgung. Beides hat enormen Einfluss auf die Radiologie und die Bildnachverarbeitung und stellt sie vor die Herausforderung, ortsunabhängig, effizient, kollaborativ und flexibel zu sein. Das IntelliSpace Portal von Philips ist ein Vertreter dieser neuen Generation von Server-Client-Lösungen.

Betrachtet man die Arbeitsweise in der Radiologie, in der die Nachverarbeitung und Betrachtung der Bilder eine entscheidende Rolle spielt, sind Server-Client-Lösungen von besonderer Bedeutung. Die wichtigsten Anforderungen an ein zukunftssicheres Konzept zur erweiterten Nachverarbeitung sind Ortsunabhängigkeit, Effizienz, Kollaboration und Flexibilität. Im Detail bedeutet dies, dass die Nutzung von Daten immer mobiler wird. Die Nachverarbeitung muss von jedem Ort, per Computer und mobil möglich sein. Um der wachsenden Anzahl von Untersuchungen und Bildern Herr zu werden, müssen Arbeitsschritte automatisiert sein. Der Radiologe arbeitet immer enger mit Kollegen, Überweisern und Klinikern, zusammen. Ein zukunftssicheres Konzept zur Nachverarbeitung muss also über offene Schnittstellen verfügen sowohl zum Anschluss verschiedener bildgebender Systeme (multi-modal) und verschiedener Hersteller (multi-vendor) auf System- und PACS-Seite. Als Antwort hat Philips das IntelliSpace Portal entwickelt, das die klinische Nachverarbeitung für CT, MRT und Nuklearmedizin bietet. Alle Anwendungen sind einheitlich aufgebaut. Neben der graphischen Aufbereitung der Bilddaten werden diese auch



**12 – 15 Nov 2014**  
**Düsseldorf · Germany**

[www.medica-tradefair.com](http://www.medica-tradefair.com)

## IT'S MEDICA

Every November MEDICA is an outstanding event for experts from around the world. Some 4,600 exhibitors present a wide range of products at the World Forum for Medicine.

If you are looking for the latest professional know-how, new developments in medical technology or innovative applications, Düsseldorf is where you will find answers to your questions.

Take advantage of MEDICA and its special offers for your field of expertise, too.

**Be part of the No. 1!**



fotolia.com © apops

### Impressum

#### Herausgeber:

Deutsche Röntgengesellschaft e.V.,  
Ernst-Reuter-Platz 10, 10587 Berlin

**Verlag:** EUROPEAN HOSPITAL Verlags GmbH,  
Theodor-Althoff-Str. 45,  
45133 Essen,  
[info@european-hospital.com](mailto:info@european-hospital.com)  
[www.european-hospital.com](http://www.european-hospital.com)

#### Geschäftsführung:

Daniela Zimmermann  
**Redaktion:** Brigitte Dinkloh,  
Julia Geulen, Anne-Katrin Hennig, Nina Keil,  
Sascha Keutel, Chrissanthi Nikolakudi, Karoline Laarmann, Meike Lerner

#### Anzeigenverwaltung:

Janka Hoppe

**Druck:** Margreff Druck + Medien GmbH, Essen  
©2014 EUROPEAN HOSPITAL Verlags GmbH

Messe Düsseldorf GmbH  
Postfach 10 10 06 \_ 40001 Düsseldorf \_ Germany  
Tel. +49(0)211/45 60-01 \_ Fax +49(0)211/45 60-6 68

[www.messe-duesseldorf.de](http://www.messe-duesseldorf.de)



Messe  
Düsseldorf